

牙体缺损、牙列缺损与缺失修复诊疗指南

(2022 年版)

概述

牙体缺损、牙列缺损与缺失是口腔临床常见病、多发病，牙体缺损是指牙体硬组织质地和生理解剖外形不同程度的损害或异常，牙体形态、咬合及邻接关系的破坏；牙列缺损是指上颌或下颌牙列有数目不等的牙缺失并仍余留不同数目的天然牙，导致咬合功能的部分或全部丧失；牙列缺失指上颌、下颌或上下颌天然牙的全部缺失，导致咬合功能的完全丧失，直接影响患者的咀嚼、消化、发音与面部美观等，对口腔颌面部发育、牙髓、牙周组织及咬合均可产生影响，严重影响口腔健康与全身健康。牙体缺损、牙列缺损与缺失修复是一项复杂的系统工程，无论是嵌体、贴面、冠桥修复还是可摘局部义齿、全口义齿修复以及种植义齿修复，均涉及到物理学、化学、力学及生物力学、工程学、建筑学、结构学、计算机科学、人体结构学、美学与色彩学、机械、材料学、口腔解剖生理学、计算机辅助设计与制作、三维打印、工业先进制造等多个领域，还涉及到人文科学和法律法规的相关内容。为进一步规范我国口腔医务人员对于牙体缺损、牙列缺损与缺失修复的临床诊疗行为，完善牙体缺损、牙列缺损与缺失规范化修复诊疗体系，提高我国口腔医疗机构牙

体缺损、牙列缺损与缺失修复诊疗水平，保障医疗质量和安全，改善口腔牙颌缺损患者的生活质量。国家卫生健康委员会医政医管局组织口腔医学相关学科专家，结合我国国情，制定本指南，以进一步提高我国牙体缺损、牙列缺损与缺失修复诊疗水平。

牙体缺损修复诊疗指南

一、基本情况

牙体缺损是口腔临床常见病和多发病。牙体缺损是指由于各种原因引起的牙体硬组织不同程度的外形和结构的破坏和异常，表现为牙体失去了正常的生理解剖外形，造成正常牙体形态、咬合及邻接关系的破坏。对牙髓、牙周组织、咀嚼、发音、面容甚至全身健康等产生不良影响。牙体缺损常见的病因是龋病、牙发育畸形、严重的氟牙症、釉质发育不全、磨损、牙酸蚀症、外伤、牙颈部楔状缺损等。不同的病因可造成不同类型的牙体缺损。

（一）龋病。龋病是由于细菌的作用造成牙体硬组织脱矿和有机物分解，表现为牙体硬组织的变色、脱钙软化和龋洞形成，病变进一步发展可造成牙冠破坏，并可伴随牙髓充血、牙髓炎、牙髓坏死、根尖周炎、根尖周脓肿等。龋坏严重者，可造成牙冠部分或全部破坏，形成残冠或残根。

（二）牙外伤。由于牙冠受到意外撞击或咬硬物引起牙折断，前牙牙外伤的发病率较高。根管治疗后等原因所致的失髓牙、隐裂牙等牙体自身强度下降，也可在正常咬合力下

引起牙折断。牙外伤轻者表现为切角或牙尖局部小范围折裂，重者可出现整个牙冠折裂或冠根折断。

（三）磨损。磨损是指过度的机械摩擦导致的牙体硬组织缺损，多表现为牙冠咬合面的缺损，常由于喜食硬物等不良咀嚼习惯或磨牙症等引起。全牙列重度磨损可能会造成面部垂直距离降低，导致口腔咀嚼功能和美观的障碍，甚至引起颞下颌关节病。

（四）楔状缺损。又称牙颈部非龋性缺损，常表现为尖牙、前磨牙唇/颊面的牙颈部楔形缺损。发病率随年龄而增高。病因有磨损、酸蚀、应力等因素。常伴有牙本质过敏、牙龈退缩，严重者可出现牙髓暴露甚至出现牙折断。

（五）酸蚀症。是牙齿长期受到酸的作用而发生脱矿，造成牙齿硬组织的缺损。常见于工作环境经常接触盐酸、硝酸等酸制剂的人群，长时间过量饮用酸性饮料的人群，以及有胃食管反流的人群等。主要表现为长期接触弱酸的牙面缺损呈刀削状的光滑表面或陷窝状形态。常伴有牙本质过敏，牙面染色、龋坏等。

（六）发育畸形。造成牙体缺损的发育畸形是指在牙发育和形成过程中出现形态、结构的异常，包括牙齿结构的发育畸形和牙齿形态的发育畸形。

1. 釉质发育不全症轻者牙冠呈白垩色或褐色斑，严重者则出现牙冠形态不完整。釉质钙化不良者牙釉质硬度降低，牙釉质表面粗糙且有色素沉着。

2. 氟牙症是在牙发育期间，由慢性氟中毒所致的牙体组织损害，牙冠表面出现白垩色或黄褐色斑块，重者出现釉质实质性缺损。

3. 四环素牙又称四环素色素沉着，是在牙冠发育期间，由于受到四环素族药物的影响而发生的牙冠变色和釉质发育不全，牙冠呈灰褐色或青灰色，釉质透明度降低，失去光泽。严重者可出现牙冠发育不全。

牙体缺损的修复包括充填法和修复法，修复法是用人工制作的修复体恢复缺损牙的形态、外观和功能，不同类型的牙体缺损可采取不同的修复方式，常用于牙体缺损修复治疗的修复体有全冠、部分冠、嵌体、桩核冠、贴面等。

二、临床表现及影响

牙体缺损主要表现为牙齿的色、形、质的改变，常常对牙髓、牙周组织、咀嚼、发音、面容、甚至对全身健康等产生不良影响。由于牙体缺损的范围、程度不同，以及牙列中牙体缺损患牙的数目差异，可能产生下列并发症及不良影响：

（一）牙体和牙髓症状。牙体表浅缺损可能无明显症状。如缺损累及牙本质或牙髓，可出现牙髓刺激症状甚至出现牙髓炎症、坏死及根尖周病变。

（二）牙周症状。牙体缺损者发生在邻面，会破坏正常邻接关系，造成食物嵌塞，引起局部牙周组织炎症，并可能发生邻牙倾斜移位，影响正常的咬合关系，形成创伤殆。牙体缺损若发生在唇舌轴面，破坏了正常轴面外形，可引起牙

龈炎。

（三）咬合症状。大范围及严重的牙体咬合面缺损不但影响到咀嚼效率，还会形成偏侧咀嚼习惯，严重者会影响垂直距离及出现口颌系统的功能紊乱。

（四）其他不良影响。缺损发生在前牙可直接影响患者的美观、发音。全牙列残冠、残根会降低垂直距离，影响到患者的面容及心理状态。残冠、残根常成为病灶而影响全身健康。

三、检查

（一）牙体缺损的检查主要包括损伤牙的部位、范围。

如前牙切角缺损、牙冠的切缘缺损、牙冠的横向折断、龋洞的范围、残冠、残根、后牙牙尖折断、牙根折裂、过小牙、锥形牙及楔状缺损等的部位、范围及其对牙髓、牙周的影响等。

（二）牙体缺损的相关检查。

1. 咬合状况检查：覆骀、覆盖关系。
2. 牙列检查：牙排列、错位、移动、伸长牙、骀曲线的检查。
3. 下颌运动的形式：开闭口、前伸骀、侧方骀的形式。
4. 颞下颌关节的检查等。

（三）牙体缺损的影像学检查包括根尖片、曲面断层片及口腔 CT 检查。了解牙体缺损的范围及与相关组织结构的的关系与状态，包括与牙髓的关系、牙周组织的变化，冠根

比改变、牙根有无折裂、根尖周有无炎症、骨质有无缺损以及颞下颌关节的变化等。

（四）牙体缺损的检查需要重点注意。

1. 牙冠的形态异常：因龋病、外伤、磨损、楔状缺损、酸蚀及发育畸形造成的牙体解剖外形的异常。如龋洞、残冠、残根、前牙切角缺损、后牙牙尖折断、牙冠、牙根折裂、过小牙、锥形牙及楔状缺损等。

2. 牙冠的颜色异常：因牙髓坏死所致牙冠灰暗变色，因氟牙症、四环素牙、釉质发育不全引起的牙冠色彩、色调、透明度的异常。

3. 牙冠的质地异常：因牙釉质发育不良、釉质发育不全造成的牙釉质、牙本质硬度下降，或因外伤引起的隐裂及折裂等。

4. 治疗以后发生的继发性损害：牙体治疗以后出现的继发龋等损害，可表现为牙体组织变色，充填体边缘牙体组织软化等。X线片可见牙体组织异常的低密度区。

四、诊断

牙体缺损的诊断主要根据缺损牙的部位、范围及其影响确定。前牙可诊断为切角缺损、切缘缺损、牙冠横折等；后牙可诊断为牙尖折断、𪙇面的缺损及邻𪙇面的缺损；其它的诊断包括先天等致病因素导致的过小牙、锥形牙及楔状缺损等。诊断应确定其对牙髓、牙周的影响以及是否伴有牙根折裂、折断及根尖周、牙周等病变；牙冠大部分缺损诊断为残

冠、牙冠全部缺失可诊断为残根。牙体缺损的诊断有以下注意事项：

1. 龋病导致的牙体缺损早期可无自觉症状，待缺损加深可出现牙髓刺激症状甚至出现牙髓炎、牙髓坏死及根尖周炎等。

2. 创伤导致的牙体缺损，一般有明显的受伤过程，如累及牙髓也可出现上述症状。

3. 邻面牙体组织缺损可破坏正常邻接关系，产生食物嵌塞等症状。

4. 大范围及严重的牙体缺损不但影响到咀嚼效率，还可形成偏侧咀嚼习惯，严重者会影响垂直距离及出现颞下颌关节的功能紊乱。

5. 牙列存在多数残根、残冠会降低垂直距离，影响患者的面容及身心健康。

6. 残冠残根未及时治疗常成为病灶而影响全身健康。

五、治疗原则

1. 尽可能保存、保护牙体、牙髓及牙周组织，保护口腔软硬组织长期健康。

2. 正确地恢复牙体解剖形态与功能，特别注意恢复咬合及邻接关系。

3. 确保修复体的固位、稳定与支持。

4. 美观与咀嚼功能并重。

5. 确诊不能保存的牙体缺损患牙应建议拔除。

六、修复治疗方法

（一）牙体缺损修复治疗的方式较多，一般情况下可以采用充填的方法进行治疗。充填法操作简单，可在口内直接完成，牙体预备磨牙量少，有利于保存剩余的牙体组织。但在下列情况下应采用修复体的方式进行治疗：

1. 牙体缺损过大，牙冠剩余牙体组织薄弱，充填材料不能为患牙提供足够的保护，而且由于充填材料自身性能所限，难以承受咀嚼力而易发生变形和断裂者。

2. 充填材料无法获得足够的固位力而易脱落者。

3. 需要升高或恢复咬合者。

4. 患者骀力过大，有夜磨牙习惯等导致牙冠重度磨损、牙冠过短者。

5. 氟牙症、四环素牙等牙体变色，需改善牙齿外观且美学要求高者。

6. 牙体缺损的患牙需用做固定义齿或可摘局部义齿的基牙者。

（二）牙体缺损修复体治疗是用人工制作的修复体恢复缺损牙的形态、美观和功能。根据修复体修复牙体的范围、修复体的制造工艺、修复体所用的材料类型、修复体的结构特点等，可将牙体缺损修复治疗的修复体分为嵌体、贴面、部分冠、全冠和桩核冠等。

1. 全冠：覆盖全部牙冠表面的修复体。根据制作材料的不同，临床常用的全冠可以分为金属全冠、全瓷冠、烤瓷熔

附金属全冠等。

(1) 金属全冠：以金属材料制作的全冠修复体。用于修复后牙等美观要求不高的患牙。

(2) 全瓷冠：以各种全瓷材料制作的全冠修复体。可用于修复美观要求较高的前后患牙。

(3) 烤瓷熔附金属全冠：又称金属烤瓷全冠，简称金瓷冠。是在金属内冠上制作饰瓷的金瓷复合结构全冠。

2. 贴面：通常指覆盖牙冠唇颊面的修复体，常采用全瓷材料制作，主要依靠粘接固位。在后牙通常将主要覆盖后牙骀面、依靠粘接固位的修复体称为骀贴面，一般采用全瓷材料制作。

3. 嵌体：为嵌入牙冠内的修复体，主要依靠洞型固位。如果同时覆盖部分或全部牙尖，则称为高嵌体。

4. 部分冠：覆盖部分牙冠表面的修复体。传统的部分冠一般采用金属铸造而成。

5. 桩核冠：用于修复根管治疗后的大面积牙体缺损的患牙。利用插入根管内的桩固位，其上形成金属核或树脂核，然后再制作最终的全冠修复体。

(一) 全冠。

1. 全冠的定义

全冠是覆盖全部牙冠表面的修复体。根据制作材料的不同可以分为金属全冠、树脂全冠、全瓷冠、烤瓷熔附金属全冠等。

随着全瓷材料的发展，全瓷材料具有优异的生物相容性、优异的美学性能和良好的机械性能，全瓷冠的临床应用日益广泛。全瓷冠按照修复体结构不同可以分为单层全瓷冠和双层全瓷冠。单层全瓷冠整个修复体由一种或一类全瓷材料组成，如使用二硅酸锂增强型玻璃陶瓷或高透氧化锆制作的前牙单层全瓷冠，根据美学要求唇面也可以覆盖少量薄层长石质饰瓷。双层全瓷冠整个修复体由两种不同类型的全瓷材料组成，如临床常用的使用氧化锆制作强度高、遮色强的内冠，外面再覆盖美观性能良好的长石质饰瓷。

2. 全冠的适应证

（1）龋洞或牙体缺损较大，采用充填治疗或其他类型修复体难以满足固位和抗力要求者。

（2）牙齿形态缺陷或轻度错位，需采用修复的方法改善牙冠形态者。

（3）牙齿颜色存在明显缺陷，需改善牙冠颜色者。

（4）隐裂牙或者根管治疗后牙齿，防止牙齿受力劈裂。

（5）作为固定义齿的固位体。

（6）可摘局部义齿的基牙需改形或保护者。

（7）严重牙本质过敏的牙齿，其他治疗方法无效者。

（8）作为种植义齿的上部结构来修复牙齿缺失。

（二）贴面。

1. 贴面的定义

贴面通常指覆盖前牙和前磨牙牙冠唇颊面的修复体，常

采用全瓷材料制作，主要依靠粘接固位。在后牙通常将主要覆盖后牙𪙇面、依靠粘接固位的修复体称为𪙇贴面，一般采用全瓷材料制作。

但随着贴面在牙齿美学修复中应用的适应证不断扩大，前牙贴面已经不仅可以覆盖前牙的唇面和切缘，还可以根据牙体缺损范围大小、修复体的固位和美观等因素扩展包绕至邻面甚至舌腭面。

2. 贴面的适应证

（1）轻度或表浅性的牙体缺损，需要恢复牙冠形态和美观。

（2）轻中度的牙齿颜色缺陷，需要改善牙冠颜色。

（3）畸形牙、过小牙等发育畸形，需改善牙冠形态和美观。

（4）牙齿轻度错位，患者不愿意接受正畸治疗，需要改善牙冠形态和美观。

（5）轻度牙间隙，无牙周疾病，牙齿无明显错位，需要关闭牙间隙。

（三）嵌体。

1. 嵌体的定义

嵌体是一种嵌入牙体内部，用以恢复牙体缺损患牙形态和功能的修复体。在修复牙体缺损的各种修复体中，嵌体一般用于修复牙体缺损量较小的患牙，多用于后牙。嵌体是冠内修复体，位于牙体内部，由牙体组织所包绕，其固位形主

要是洞固位形。

由于嵌体位于牙体内部，嵌体受力时将力传导至固位形的侧壁，在剩余牙体内部产生拉应力，而牙釉质、牙本质的力学特征是抗压而不抗拉，过大的拉应力会造成牙体折裂，所以嵌体是一种能修复牙体组织缺损而不能为剩余牙体组织提供保护的修复体。因此，采用嵌体修复时要求剩余牙体组织有足够强度来提供抗力并保证修复体的固位。

高嵌体是覆盖部分或全部牙尖的嵌体修复体，临床上常覆盖后牙全部殆面。当牙体缺损严重，剩余牙体组织颊舌壁薄弱、邻面边缘嵴破坏导致牙体近中-殆-远中缺损时，在受力时容易产生牙体颊舌壁折裂，此时可通过采用覆盖牙体整个殆面的方法，以减少牙体内部有害的拉应力，保护剩余的牙体组织，防止牙齿劈裂。

2. 嵌体的适应证

能够采用充填法修复的牙体缺损原则上都可以采用嵌体修复。嵌体适用于有缺损洞形的轻中度后牙牙体缺损。嵌体所能修复的患牙牙体缺损不能过大，应有足够的剩余牙体组织来保持牙体自身的抗力并为修复体提供支持。

以下牙体缺损情况适用嵌体修复：

- （1）充填法修复不能为充填体获得足够的固位。
- （2）充填法修复不能为充填体和所修复牙体组织获得足够抗力。
- （3）充填法修复不能满足美观要求。

（4）充填法修复不能获得良好的咬合接触和邻面接触关系。

（四）桩核冠。

1. 桩核冠的定义

桩核冠是修复大面积牙体缺损的一种常用的修复方法。大面积牙体缺损是指患牙冠部硬组织大部缺失，甚至累及牙根。由于牙冠剩余硬组织量很少，单独使用全冠修复则无法获得良好的固位。为了增加固位，根管是一个可以利用的天然固位结构，可以将修复体的一部分插入根管内获得固位，插入根管内的这部分修复体被称为桩。目前所使用的桩冠对传统的桩冠进行了改良，将桩和外面的全冠分开制作，各自独立，称作桩核冠。

为了更好地理解桩核冠的结构，按照功能的不同可以把桩核冠分为三个组成部分：桩、核、全冠。

（1）桩

桩是插入根管内的部分，利用摩擦力和粘接力等与根管内壁之间获得固位，进而为核和最终的全冠提供固位，是整个桩核冠固位和传导应力的基础。固位是桩的主要功能，桩的另一个功能就是传导来自冠、核和牙冠剩余硬组织所承受的外力，桩可以改变牙根原有的应力分布模式。

根据材料的不同，桩可以分为：

1）金属桩：目前临床最常用的是金合金。金属桩具有良好的机械性能，是常用的桩材料，但美观性较差。金属桩

可采用失蜡铸造法个别铸造完成，为桩核一体的金属桩核。金属桩也可以是半成品的预成桩。

2) 瓷桩：主要使用强度较高的氧化锆，其美观性好，但氧化锆弹性模量较高，增加了根折的风险，临床使用并不广泛。

3) 纤维增强树脂桩：包括玻璃纤维桩、石英纤维桩等。纤维增强树脂桩等具有与牙体相近的颜色，美观性好。纤维增强树脂桩具有与牙本质相近的弹性模量，与弹性模量较高的氧化锆瓷桩和金属桩相比，能减少桩修复后根折的风险。纤维增强树脂桩是临床常用的牙色桩核修复材料。

(2) 核

核固定于桩之上，与牙冠剩余的牙体硬组织一起形成最终的全冠预备体，为最终的全冠提供固位。制作核的材料有金属、复合树脂等。金属核一般是与金属桩铸造为一体的金属桩核，强度好，桩与核为一体，不会发生分离。复合树脂等材料制作的核一般是与预成桩配合形成直接桩核，其中复合树脂具有强度高、美观和易操作等优点，并且可以通过树脂粘接剂处理，与剩余的牙体组织形成良好的结合，增强了核的固位。用于制作核的树脂材料称为核树脂。纤维增强树脂桩上面需要配合核树脂制作核。

(3) 全冠

位于核与剩余牙体组织形成的预备体之上，恢复牙齿的形态和功能。详见“全冠”部分。

七、修复治疗设计

1. 牙体缺损较小，可采用充填治疗方法；但如果在牙体缺损范围大，缺损程度严重，单纯的充填治疗不能获得良好的抗力和固位效果时，应采用修复治疗的方法。此外，对于根管治疗后或伴有变色的前牙，为取得良好的保护和美观的效果，也应该考虑采用修复治疗的方法。常用修复方法有嵌体、贴面、部分冠、全冠、桩核冠等。

2. 当牙体缺损范围较大，已平齐牙龈，应根据牙周、牙槽骨的状况，采取牙龈切除术、牙冠延长术或正畸牵引的方法，以桩核冠修复；当牙体缺损范围达牙龈下过深或根尖周及牙周病变过重致牙齿不能保留，则应拔除后设计种植义齿、可摘或固定局部义齿修复。

八、治疗方案

针对不同的牙体缺损的部位、范围及特点，制定正确完善的治疗方案，选择合理的修复方法。常用修复方法有嵌体、贴面、部分冠、全冠、桩核冠等，各种修复体的制作材料也有不同，在临床应用中如何选择是非常重要的。

在选择修复方式时，应该遵循治疗原则，以最小的损伤争取最佳的修复效果。在材料选择上，应根据功能特点进行选择，例如前牙应该选择美观性更好的材料，后牙应选择强度更佳的材料。

1. 前牙牙体较为完整时，可以考虑磨除牙体组织较少的瓷贴面修复，在瓷材料的选择上，还应该考虑材料的遮色性

能对变色牙修复效果的影响。前牙全瓷冠修复时，要考虑咬合关系、牙体形态、牙髓状态等是否适合。如果选择烤瓷熔附金属全冠修复，应该考虑材料对远期美观效果的影响。

2. 后牙修复中，视牙体缺损的程度可以考虑嵌体、部分冠或全冠，一般情况下，根管治疗后的牙不采用没有牙尖保护功能的嵌体修复；仅有开髓孔的较完整后牙，可以直接充填，而不必全冠修复。全冠修复会破坏患牙原有的邻接关系，在修复时应该注意恢复正常的邻接关系，避免出现食物嵌塞。对于牙体过短可能影响修复体固位的牙体修复，可以考虑采用金属𬙹面，减少牙的磨除。

3. 残冠与残根需要首先进行完善的根管治疗，再以桩核冠进行修复。目前临床以桩核冠的应用为主要选择，一体化的桩冠少有应用。根管治疗后的前牙和双尖牙，因为牙体形态及受力的特点，通常需要使用桩核来增加强度和固位。磨牙是否需要采用桩核，根据需要而定，当缺损较大、充填体难以固位时，可采用桩核增加固位力和抗力。

九、临床诊疗流程

1. 牙体缺损的修复治疗过程是首先根据对患牙的牙体、牙髓、牙周、咬合关系等进行系统的检查，制定出完整的治疗计划，做好口腔卫生宣教、完成修复前治疗（包括修复前的根管治疗、牙周治疗、咬合调整及修复前的正畸治疗等）。

2. 根据患者的牙体缺损原因、缺损大小、缺损牙的位置、咬合关系以及患者的要求等制订最适的修复治疗方案，选择

修复体的类型，做好修复的各项准备工作。

3. 按修复设计对患牙进行相应的牙体预备，制备出一定的空间和外形，通过印模和模型的制取，利用修复工艺制作出一个与预备后的患牙完全密合的修复体。修复体经过临床试戴，再以粘接剂将其粘着在预备后的牙体上，从而恢复患牙正常的解剖外形、咬合、邻接关系和功能。

十、随诊

牙体缺损修复不仅仅是人工替代物修复缺损的牙体，重点是在恢复正常生理功能的基础上，起到防止牙体病变进一步发展，预防牙体、牙周支持组织病变的发生，保证口颌系统健康的作用。

修复后维护和常见问题的处理很重要，各类牙体缺损修复后需要患者与医者共同认真的维护，要仔细地清除牙菌斑，定期随诊复查，及早发现修复后问题采取有效措施处理，保证缺损修复的远期效果。

牙体缺损修复 7~10 天后即应定期复诊检查，注意了解口腔卫生的情况并指导维护，检查有无牙齿敏感、酸痛；检查邻接关系，注意有无食物嵌塞；检查咬合，注意有无咬合创伤。而长期随诊，重点关注有无继发龋、牙髓和根尖周炎的检查，以及牙周与咬合的复查。

牙体缺损修复常见的问题包括：

1. 牙齿敏感，可在活髓牙进行牙体缺损修复体术后即可出现敏感症状或修复体使用一段时间后出现敏感症状。

2. 疼痛，常见于牙髓炎引起的疼痛，牙周炎、根尖周炎引起的疼痛以及咬合引起的疼痛。

3. 牙龈炎，可见于食物嵌塞及修复体边缘或轴面外形不良等所致。

4. 修复体松动、脱落，由于修复体固位不足、预备体固位形不良，修复体不密合，以及修复体咬合的影响，侧向力过大等导致修复体松动或脱落。

5. 修复体穿孔或破裂，多见于牙体预备不足、修复体厚度过薄及殆力过大所致。

牙体缺损修复一旦发生问题，通常需要拆除修复体后进行再治疗，需要根据正确的诊断，针对不同的问题进行处理，确定再修复的方案。

牙列缺损修复诊疗指南

一、基本情况

牙列缺损是指在上颌和（或）下颌的牙列内有数目不等的牙缺失，同时仍余留不同数目的天然牙。牙列缺损的常见病因包括：龋病、牙周病、根尖周病、外伤、颌骨疾患及发育性疾病等。牙列缺损的常规修复方法主要包括固定局部义齿，可摘局部义齿，种植义齿，附着体义齿等。固定局部义齿是靠粘接剂或固定装置与缺牙两侧预备好的基牙连接在一起，从而恢复缺失牙的解剖形态和生理功能的修复体，患者不能自行取戴；可摘局部义齿是利用天然牙、基托下黏膜

和骨组织做支持，依靠义齿的固位体和基托来固位，用人工牙恢复缺失牙的形态和功能，用基托材料恢复缺损的牙槽嵴、颌骨及周围软组织形态，患者能够自行摘戴的修复体；种植义齿是将替代天然牙根的种植体植入颌骨，利用其为义齿提供固位、支持的修复体；附着体义齿是指由附着体或套筒冠提供一部分固位力的固定 - 活动联合义齿或覆盖义齿。各种修复方式的适应证不同，共同解决多种形式的牙列缺损。

二、临床表现及影响

牙列缺损主要表现为牙列内有数目不等的牙缺失，同时仍余留不同数目的天然牙。牙列缺损的影响主要包括：

（一）咀嚼功能减退。

咀嚼功能减退受缺牙的数量、部位和缺牙的持续时间的影响，前牙缺失影响切割食物的功能，多个后牙缺失影响研磨食物的功能。

（二）牙周组织改变。

缺牙后久未修复，邻牙向间隙倾斜移位可能导致局部咬合关系紊乱，甚至出现邻牙牙间隙、继发龋、牙周袋及牙周创伤等症状。

（三）发音功能障碍。

多个前牙的缺失对齿音、唇齿音、舌齿音的影响很大，主要影响发音的准确性和清晰度。

（四）美观。

多数前牙的缺失，特别是上前牙缺失，使唇部软组织失

去支持而内陷，加之缺隙的存在，美观影响极大；而多数后牙的缺失，如果造成咬合接触关系丧失，面下 1/3 的垂直距离会变短，鼻唇沟加深，面部皱纹增加，面容苍老，对美观和心理影响均大。

（五）颞下颌关节。

长期、多数后牙缺失，且久未修复，有可能造成咬合关系紊乱及颞下颌关节病变。

三、检查

牙列缺损的检查除常规口腔检查内容外，重点包括以下几个方面：

（一）缺失牙情况。包括缺失牙的数目，缺牙的位置，缺牙区修复空间等。

（二）缺牙区牙槽嵴情况。修复前拔牙创或创伤应愈合良好，牙槽嵴形态基本正常，无骨尖、残根及增生物，无其他黏膜疾患。

（三）余留牙状况。包括余留牙的牙周状况，牙冠外形是否正常，是否存在明显伸长、下垂及过度倾斜，X 线片检查牙槽骨及根尖状态。

（四）原修复体的情况。是否存在状况不良的修复体或充填体。

（五）颌关系修复。前颌关系应基本正常，颞下颌关节功能基本正常。

四、诊断

上颌和（或）下颌的牙列内有数目不等的牙缺失，同时仍余留不同数目的天然牙，均可诊断为牙列缺损。当牙列所有的牙齿缺失，则应诊断为牙列缺失。

五、治疗原则

牙列缺损表现形式多样，修复治疗方案的制定应遵循以下原则：

（一）恢复形态与功能的原则。

恢复牙列的完整、重建良好的殆关系，形成协调的下颌运动；修复体外形有助于美观，与余留牙及对颌牙协调，与肌肉、颞下颌关节及面部等协调。

（二）保护口腔组织健康的原则。

修复体对口腔组织有良好的生物相容性，无不良刺激，机体容易适应；修复体的解剖外形有助于口腔卫生，容易自洁，促进局部组织的健康；余留牙进行必要的基础治疗；修复体设计要尽量保证剩余牙齿的健康状况。

（三）及时修复。

一般在牙齿缺失之后 3 个月左右尽早进行修复。

（四）微创化。

包括修复设计的微创化和临床操作的规范化。

六、修复方式确定

牙列缺损的常规修复方法主要包括固定局部义齿，可摘局部义齿，种植义齿，附着体义齿等。各种修复方式的适应证不同，也有其各自的优缺点。治疗方案的制定需要考虑患

者的缺牙数量、位置、余留牙状况、骨质条件、舒适度及美观需求、修复治疗时间、费用承担能力等多方面的因素。可能采用不同修复方式时，应针对每种可能的修复方式制定相应的治疗方案，说明每种方案的修复效果、治疗内容、费用等，患者可根据自己的需求进行选择。

表 1. 各种修复方案的优缺点比较

	固定义齿	可摘局部义齿	种植义齿
支持方式	牙支持	牙、黏膜、或牙-黏膜联合支持	种植体或种植体-黏膜联合支持
固位方式	固位体及粘接剂	固位体、基托	螺钉固位或粘接固位
适应证范围	仅用于少数牙缺失修复	适应证范围广	适应证范围较广
基牙条件	要求高	要求较低	种植体支持
舒适度	较好	差	较好
发音	影响小	有一定影响	通常无影响
咀嚼效能	好	稍差	好
摘戴方式	无法取戴	患者自行取戴	可设计为取戴或无需取戴
后期维护	注意清洁 定期复诊 修理困难	注意清洁 定期复诊 可修补、添加	注意清洁 定期复诊
费用	中等	低	高

七、修复方法

（一）可摘局部义齿。

1. 定义

可摘局部义齿是一种患者可以自行摘戴的用于部分牙缺失（牙列缺损）的修复体。义齿主要通过固定在余留天然

牙上的卡环等固位装置和基托保持义齿在牙列中的位置，利用天然牙或缺牙区剩余牙槽嵴或两者共同做支持，恢复缺失牙及其周围缺损组织的解剖形态和生理功能。最常用的是金属支架式可摘局部义齿，它以金属支架为主要结构，一般由金属支架和树脂构成，具有外形精确、体积小、异物感小等优点。可摘局部义齿的直接固位体也可以采用附着体进行固位，此类义齿为附着体式可摘局部义齿。可摘局部义齿采用美学区的牙位放置固位体时可使用美观卡环提升义齿的整体美学效果。金属支架式可摘局部义齿常用的合金材料为钴铬合金、钛及钛合金等。

2. 适应证

- (1) 适用于有修复空间的各种牙列缺损。
- (2) 缺牙伴有牙槽骨、颌骨、软组织缺损者。
- (3) 需要升高颌间距（殆垫式义齿）以恢复垂直距离者。
- (4) 患者不愿意磨牙齿，无法行固定义齿修复；或主动要求可摘局部义齿修复者。
- (5) 腭裂患者需要以基托封闭裂隙者。
- (6) 拔牙后的即刻义齿或过渡性义齿。

3. 禁忌证

- (1) 因精神残疾生活不能自理者，如痴呆症、癫痫、精神病等，对可摘局部义齿不便摘戴、保管、清洁，甚至有误吞义齿危险者。

(2) 严重的牙体、牙周或黏膜病变未得到有效治疗控制者。

4. 临床诊疗流程

(1) 牙列缺损的可摘局部义齿修复治疗过程为首先对全牙列中缺牙区的位置、空间，余留牙的牙体、牙髓、牙周、咬合关系等进行系统的检查，制定出完整的治疗计划。做好口腔卫生宣教，完成修复前治疗包括残根和Ⅲ度松动不能保留牙的拔除，需要行根管治疗、牙周治疗、咬合调整者应在修复前完成，需要正畸治疗者也建议修复前完成。

(2) 根据患者牙列缺损的原因、缺牙间隙的大小、缺牙的位置、咬合关系以及患者的要求等制订适合的可摘局部义齿修复治疗方案，选择修复体的类型，做好修复的各项准备工作。

(3) 根据可摘局部义齿的分类设计原则，对修复体进行修复设计。按修复设计对基牙进行相应的修整，确认有适合可摘局部义齿固位、稳定和支持的空间和外形；印模和模型的制取、颌位关系的确定和转移，修复体制作，修复体制作完成后经过临床试戴和调改，从而恢复患者牙列的生理功能。

5. 随诊

牙列缺损修复不仅是使用人工修复体来修复缺损的牙列，重点是在恢复正常生理功能的基础上起到防止邻牙倾斜，对颌牙伸长，维护口颌系统健康的作用。

修复后的维护是可摘局部义齿长期行使功能的前提。各类牙列缺损修复后需要患者与医者共同认真的维护，要仔细地清除牙菌斑，定期随诊复查，及早发现修复后问题采取有效措施处理，保证牙列缺损修复的远期效果。

牙列缺损修复后应定期复诊检查，注意口腔卫生的情况并指导维护，检查是否有疼痛，义齿的固定、稳定和支持是否能满足要求；检查咬合，是否有咬合创伤。而长期随诊重点关注基牙和余留牙有无继发龋、牙髓和根尖周炎的检查，以及牙周与咬合的复查。

可摘局部义齿修复后常见的问题包括疼痛，义齿固位力、稳定性不良，义齿咀嚼功能差，戴取困难，食物嵌塞，咬颊、唇、舌等，医师应进行相应的临床处理，来解决患者出现的问题。有些患者会出现发音不清，恶心和唾液增多等问题，此时患者应尽量多戴新的可摘局部义齿，以加快适应；另一方面，医师也应检查基托的适合性和长度，如有需要，则进行相应调整。如果出现咀嚼肌和颞下颌关节不适时应停戴义齿，加高或降低垂直距离，恢复正确的咬合关系，消除临床症状，必要时可重新制作可摘局部义齿。

戴用一段时间后，可摘局部义齿可能出现卡环固位体的变形或折断，支托折断，人工牙的脱落或折断，基托不贴合，余留牙拔除后义齿戴不稳，基托折裂等问题，临床医师可选择相应的处理方法，如有需要也可重新制作可摘局部义齿。

（二）固定局部义齿。

固定局部义齿是修复牙列中一个或几个缺失牙的修复体，靠粘接剂或固定装置与缺牙两侧（个别情况下可为一侧）预备好的基牙连接在一起，从而恢复缺失牙的解剖形态与功能。固定局部义齿按其结构分为三种基本类型：双端固定桥、半固定桥、单端固定桥。其中双端固定桥为主要应用方式，以下以双端固定桥为例。

1. 适应证

（1）缺牙数目：固定桥适合于牙弓内的单个或少数牙缺失。对于多数牙缺失的患者，应持谨慎态度。

（2）缺牙的部位：牙列中的非游离端部位缺牙，只要数目不多，基牙条件符合要求，一般都可以选用固定桥修复。

（3）基牙的条件：临床牙冠高度适当，或通过桩核修复能达到固位要求，牙根应粗壮且有足够的长度，牙周组织健康，根尖周无病变，基牙的轴向位置不影响固位体的预备及基牙间的共同就位道。

（4）咬合关系：咬合关系基本正常，缺牙区修复空间适当。

（5）缺牙区的牙槽嵴：缺牙区组织愈合完成，牙槽嵴形态相对稳定。

（6）口腔卫生情况：口腔卫生较差的患者，必须进行牙周洁治，并嘱保持口腔清洁。

（7）患者的要求与口腔条件应具有一致性，能接受牙体预备并能合作者。

2. 禁忌证

(1) 患者年龄较小，临床牙冠短，髓腔较大，髓角高，根尖部未完全形成时，需要特别注意保护牙髓。

(2) 缺牙较多，余留牙无法承受固定义齿殆力时。或末端游离缺失缺牙 2 个或超过 2 个者，需考虑其他修复方式。

(3) 缺牙区邻牙临床牙冠较短，通过桩核也无法满足固位要求者，不宜固定桥修复。

(4) 缺牙区毗邻牙牙髓、牙周已有病变尚未经治疗时，需进行彻底治疗后才可用作基牙。

(5) 缺牙区的牙槽嵴顶黏膜至对颌牙殆面距离过小者，不宜固定桥修复。

(6) 牙槽嵴吸收未稳定者，待吸收稳定后方可作固定桥修复。

(7) 患者的口腔卫生差，不进行口腔卫生维护者。

3. 临床诊疗程序

(1) 首先进行修复前的医患交流，了解患者的主观愿望，进行认真仔细检查的基础上，并对患者的口腔条件及修复效果进行恰当的评估，医患双方共同参与制订修复方案。

(2) 完成修复治疗前的准备及处理，包括处理急性症状、余留牙的保留与拔除、咬合调整与选磨、口腔黏膜疾患治疗、以及修复前必要的外科处理或正畸治疗等。

(3) 基牙的牙体预备原则和要求与全冠、部分冠及嵌体等的牙体预备基本相同。各基牙预备体之间必须有共同就

位道，根据固位体设计调整牙体磨除量以及龈边缘预备形式，预备时须保证连接体的空间。原则上应该尽量保护基牙牙髓活力。但对于位置异常的活髓牙又必须选作基牙时，根据就位道需求预判牙体预备有可能穿髓者，征得患者同意后，可进行去髓及根管治疗后，再做牙体预备。牙质脆弱的无髓牙可加桩以加强基牙抗力。牙体预备完成后，选取合适的印模材料制作印模并灌制石膏模型。利用余留牙或硅橡胶咬合记录等方式记录并确定颌位关系。牙体预备后采用术前复制诊断蜡型，利用自凝树脂类材料制作暂时修复体，用对牙髓有安抚作用的暂时水门汀进行粘接。修复体制作完成后进行临床试戴，试戴合适后需要做上釉或抛光处理，再以粘接剂将其粘着在预备后的牙体上，对活髓基牙选择牙髓刺激小的水门汀。

（4）完成修复后，让患者了解戴牙后可能出现的反应及应对方法，如何正确使用义齿、维护义齿及口腔组织的卫生和健康。

4. 固定局部义齿修复后的常见问题

（1）基牙疼痛

1) 过敏性疼痛

多由于活髓牙磨切后牙本质暴露，固定桥就位时的机械摩擦、粘接时消毒药物刺激、冷热刺激、水门汀中游离酸刺激等都会引起过敏性疼痛。一般可自行消失。

2) 自发性疼痛

可发生在修复后的近期或远期，多为牙髓炎引发。

3) 咬合痛

常见于牙周创伤或根尖周炎、根折等。对于根尖周炎的基牙，可在固位体上钻孔或拆除固定桥做根管治疗。当基牙根折时可能需拔除患牙，重新设计。

(2) 基牙松动

对松动的基牙可先采取保守治疗，可调骀以减轻负担。如果牙周组织损伤严重，且经常引起炎症而产生疼痛，一般应拆除固定桥，治疗患牙，重新设计修复方案。

(3) 龈缘炎、黏膜炎

固定桥戴用后出现龈缘炎或桥体下牙槽嵴黏膜炎症的情况较为多见。治疗时去净残余的水门汀，局部用药消除炎症，或通过调磨修改尽可能消除或减少致病原因。若效果不佳者，应拆除固定桥重做。

(4) 固定桥松动、脱落

固定桥出现松动、脱落，在仔细检查并找出原因后，针对原因做相应处理。

(5) 固定桥破损

应分析原因，一般都需拆除后重做。

(三) 粘接固定桥。

粘接固定桥是一种修复牙列缺损的微创修复体。按固位体数目和位置的不同，可将粘接桥分为单端粘接桥和双端粘接桥。根据使用材料和设计形式的不同，粘接桥可分为三类：

金属翼板粘接固定桥、纤维强化复合树脂粘接桥和全瓷粘接桥。金属粘接桥因对美观性有一定的影响，脱落率高，因而应用范围有逐渐减少的趋势。随着全瓷材料以及树脂粘接技术的不断进步，非金属粘接桥的应用越来越广泛，成为牙列缺损微创修复的一种新的选择。

1. 适应证

- (1) 适用于个别缺失牙齿的修复，一般 ≤ 2 个。
- (2) 基牙健康，釉质完整，牙周情况良好，无明显松动。
- (3) 浅覆殆、浅覆盖。
- (4) 不接受或不能耐受大量牙体组织磨切者。
- (5) 作为牙周夹板辅助修复 1~2 个缺失的前牙。
- (6) 其他特殊需要的过渡性修复，例如儿童个别恒前牙缺失，为保持间隙，防止邻牙移动，发挥间隙保持器作用。

2. 禁忌证

- (1) 缺牙间隙过大、缺牙数目过多（多于1个后牙或2个前牙）或连续缺牙超过2个。
- (2) 基牙牙冠短小、牙釉质发育异常或基牙残存的健康牙釉质少等原因，无法提供足够的釉质粘接面积。
- (3) 严重的牙周病患者，基牙松动明显。
- (4) 严重的牙列不齐、深覆殆、殆力过大的患者，或有紧咬牙、夜磨牙症等口腔副功能的患者。
- (5) 龋病易感患者。

3. 临床诊疗流程

首先对缺牙区的位置、空间，余留牙的牙体、牙髓、牙周、咬合关系等进行系统的检查，制定出完整的治疗计划。固位体设计时应注意需能提供良好的固位力，固位体不能引起咬合障碍。一般可根据具体情况设计为单端或双端粘接桥，不能影响牙周组织健康，避免外形过突，边缘距龈缘 1mm 以上，连接体部有适当的外展隙形态，在保证有足够的粘接面积和固位体厚度的同时，考虑自洁形态。粘接桥多采用舌面翼板粘接固位，牙体磨切一般局限在牙釉质层。粘接后再行调𪙇、抛光。

4. 粘接桥的效果及并发症

粘接桥的临床风险：粘接桥的并发症主要有脱粘接，然后是基牙变色，龋齿等。其中脱粘接是粘接桥失败最主要的原因，可尝试重新粘接。另外，金属翼板粘接桥修复后有时出现色泽透青、发暗，因此对美观要求高的患者不宜选用金属翼板的粘接桥。粘接桥的基牙龋齿主要发生在双端固定桥一侧脱粘接而患者未察觉或未及时处理的情况下。

（四）种植义齿。

1. 适应证

（1）部分或个别缺牙，不愿破坏邻牙健康，采用固定义齿修复者。

（2）不愿采用可摘局部义齿修复者。

（3）经过治疗适合口腔种植者。

(4) 全身健康状况能耐受种植体植入手术；骨代谢状况能满足种植体骨结合进程；承受功能性负荷后，骨组织的新陈代谢能维持正常生理性改建及更新者。

2. 禁忌证

(1) 采用种植治疗有可能危及患者全身健康或生命者。

(2) 患有影响种植体骨结合的骨代谢障碍性疾病者。(3) 吸毒、酗酒者。(4) 精神疾病患者。

此外，针对患有其它系统性疾病并全身用药的患者，如：静脉注射双磷酸盐患者，曾经或正在进行放、化疗患者，定期服用类固醇患者等，应与相关专科医师会诊并全面评估患者状况后谨慎采取种植义齿治疗方式。

3. 牙列缺损的种植分类

临床上，根据缺牙间隙的牙齿数量不同，牙列缺损可分为单颗牙缺失或多颗牙连续缺失；根据牙齿缺失的不同部位，可分为前牙缺失和后牙缺失；根据剩余牙槽骨宽度和骨高度不同，可分为骨量充足型牙列缺损和伴有骨量不足的牙列缺损。

4. 牙列缺损的种植修复方案

对于牙列缺损的患者，种植修复方案主要为种植体支持的单冠、联冠或固定桥修复。

(1) 种植体支持的单冠

治疗方案设计的诊断要点：缺牙区牙槽嵴轮廓外形及软组织健康水平、缺牙间隙大小、骀龈距及对颌牙情况、邻牙

牙周及牙体健康水平、影像学检查缺牙区骨量/骨质情况。

（2）种植体支持的联冠或固定桥

治疗方案设计的诊断要点：缺牙区牙槽嵴轮廓外形及软组织健康水平、缺牙间隙大小及缺失牙位数量、殆龈距及对颌牙情况、咬合关系评价、邻牙牙周及牙体健康水平、影像学检查缺牙区骨量、骨质情况。

5. 治疗方案

（1）单颗牙或非连续多颗牙缺失

种植治疗方案主要为牙种植体支持的单冠修复。

1) 种植体三维位置的确定

①颊舌向植入位点：修复为导向和生物力学最优原则。

②近远中向植入位点：确保种植体与邻牙牙根之间的安全距离，勿伤及邻牙牙根。

③冠根向植入位置：参照牙槽嵴顶位置和修复体颈缘位置。

2) 种植体轴向

包括种植体的颊舌轴向和近远中轴向，需考虑的因素有：种植位点原有天然牙的排列方向；生物力学因素；颌骨倾斜角度和局部解剖特点。

3) 种植体的选择

选择种植体时需考虑的因素有：近远中缺牙间隙；可用骨量；殆力大小；局部解剖限制。

4) 种植时机的选择

① I 型种植为即刻种植，在牙拔除的同时植入种植体。在美学区行即刻种植美学风险高，应做好术前评估。

② II 型种植为软组织愈合的早期种植，通常为拔牙后 4~8 周，软组织愈合但牙槽窝内尚无有临床意义的骨充填。

③ III 型种植为部分骨愈合的早期种植，通常为拔牙后 12~16 周，牙槽窝内具有临床意义和（或）放射线片上的骨充填。

④ IV 型种植是指在牙槽窝完全愈合后植入种植体，通常在拔牙后 6 个月或更长时间。

5) 基台的选择

①基台材料：常用的基台材料包括钛、氧化锆和金合金。钛基台和氧化锆基台在维持种植体周软组织稳定方面表现更优。

②个性化基台和预成基台：个性化基台可以更好地适应不同个体情况，制作方法包括计算机辅助设计 / 计算机辅助制造技术和传统失蜡铸造技术。

6) 修复材料主要包括：全瓷修复体、金属烤瓷和金属烤塑修复体。

7) 固位方式主要分为螺钉固位和粘接固位。

螺钉固位方便拆卸，便于修复体的清洁和修理；无粘接剂残留风险，种植体周更健康；对殆龈距最低高度要求相对较小。

粘接固位可以获得完整的咬合面、操作简单，但对修复

空间要求较高，存在粘接剂残留风险。

（2）多颗牙连续缺失

种植治疗方案主要为牙种植体支持式单冠、联冠或固定桥修复。

1）种植体三维位置的确定

种植体三维位置的定位原则同单牙种植，同时建议两种种植体间的间距 $\geq 3\text{mm}$ ，种植体与牙体间距离一般 $\geq 1.5\text{mm}$ 。

2）种植体数量及位点分布

根据缺牙数量、部位、骨量和骨质条件以及使用的种植体特性确定植入位点和种植体数量。

3）种植体轴向的确定同单牙种植，同时需兼顾种植体间的平行度。

4）种植体的选择同单冠修复。

5）种植时机的选择同单冠修复。

6）基台选择同单冠修复。

7）修复材料选择同单冠修复。

8）固位方式选择采用联冠或固定桥修复设计时，螺钉固位较难获得修复体的被动就位，应注意种植体的植入方向和角度，确保种植体的共同就位道。

6. 临床操作

（1）种植术前准备

1）患者全身情况检查。

2）口腔检查。

3) 影像学检查。

4) 牙周治疗。

5) 术前用药。

根据临床实际情况，必要时可在术前应用抗生素与镇静药物。

(2) 常规种植手术操作步骤

1) 术区消毒铺巾，包括口周皮肤及口腔内消毒。

2) 局部麻醉。

3) 切口与翻瓣。

切口设计原则包括：术野充分暴露；黏膜瓣有充足血运；不损伤邻近组织；尽量减少愈合瘢痕；可无张力关闭创口；保护牙龈乳头。

常用的切口类型包括牙槽嵴顶切口和偏离牙槽嵴顶的切口。

4) 修整牙槽骨。

5) 预备种植窝。

基本步骤包括：种植位点定位；先锋钻导向；扩孔钻逐级扩大种植窝；颈部成形（必要时）；螺纹成形（必要时）。

6) 种植窝冲洗、冷却。

7) 植入种植体。

8) 放置愈合基台。

9) 缝合。

(3) 种植术后医嘱

术后需注意保持口腔卫生，避免撞击术区。可根据临床实际情况选择应用抗生素预防感染。常规术后 7~10 天拆线。

（4）种植二期手术

二期手术通常是在种植体已完成骨结合后进行。包括暴露种植体，诱导形成种植体周软组织袖口以及对软组织进行必要的修复前处理。

（5）种植上部修复基本步骤

1）种植印模技术包括闭窗式印模和开窗式印模。

2）咬合记录的制取。

3）种植上部结构初戴。

①上部结构就位精度检查。

②邻面接触点调整。

③修复体外形检查。

④咬合调整，去除早接触点。

⑤基台固位螺钉或冠固位螺钉加力根据不同种植系统操作要求，逐步增加扭矩到规定值。如为粘接固位，应注意彻底清除溢出的多余粘接剂，以减少粘接剂残留对种植周组织的影响。

7. 效果评价

牙种植体的成功标准：

（1）种植体无动度。

（2）放射学显示种植体周围无透影区。

（3）种植体功能负载一年后，垂直方向骨吸收小于每

年 0.2mm。

(4) 种植体无持续性或不可逆的症状，如疼痛、感染、麻木、坏死、感觉异常及下颌管损伤。

(5) 达到上述要求者，5 年成功率大于 85%，10 年成功率大于 80%以上为最低标准。

8. 随诊

(1) 定期复查

规律而规范的定期复查对于监测种植体周软硬组织状态、发现和控制风险因素、及时发现并处理问题、指导患者进行正确的口腔卫生维护具有重要意义，是种植体长期、稳定行使功能的重要保证。

复查时的临床检查包括：口腔卫生情况、探诊出血指数、探诊深度、牙龈退缩、上部结构松动、种植体松动度等。当出现临床症状时，需进一步拍摄放射线片明确诊断。在条件允许情况下，建议每年进行一次放射线检查。

(2) 常见的修复相关并发症及处理

1) 生物学并发症是指种植体周发生的感染性疾病。主要临床表现为：种植体周黏膜炎和种植体周炎。

2) 硬件并发症：主要包括机械并发症和工艺并发症。

①机械并发症是指由于机械力量导致种植修复系统中某一部分或某一结构的破损或破坏，继而影响到种植修复效果的并发症。

临床表现为基台固位螺钉松动与折断；修复体螺钉松动

与折断；修复体破损；种植体折断等。

②工艺并发症是指与加工制作过程相关的工艺程序、修复材料等工艺风险导致的并发症，主要发生于修复体。

临床表现为修复体折断、修复体崩瓷或崩塑、修复体基底断裂、固位问题等。

3) 其他并发症：包括外科并发症、修复并发症、美学并发症等。

牙列缺失修复诊疗指南

一、基本情况

牙列缺失是指各种原因导致的上颌或（和）下颌牙全部缺失，此时的缺牙颌骨也称无牙颌。牙列缺失是发生在口腔的一种常见病、多发病，多见于老年人。根据第四次全国口腔健康流行病学调查报告的数据，65～74岁年龄组人群在2015年的无牙颌率为4.50%。

牙列缺失最常见的病因为龋病和牙周病，龋病导致的牙列缺失，剩余牙槽嵴骨吸收量相对较少，牙槽嵴相对丰满；牙周病导致的牙列缺失，剩余牙槽嵴骨吸收量相对较多，牙槽嵴多为低平或刃状，常规全口义齿修复后义齿易脱位且容易造成剩余牙槽嵴黏膜的反复压痛，种植义齿修复也相对更加困难。

此外，外伤、肿瘤术后、不良修复体和发育异常等均会导致牙齿缺失。外伤、肿瘤术后常导致牙槽骨、颌骨的不对

称缺损，先天缺牙等发育异常常导致剩余牙槽嵴的重度萎缩或发育不良，这些都属于无牙颌修复中的疑难病例。

二、临床表现及影响

牙列缺失的临床表现主要体现为剩余牙槽嵴的吸收和软组织的改变。

（一）剩余牙槽嵴吸收。

牙列缺失后剩余牙槽嵴发生吸收，随着骨质吸收由少到多，剩余牙槽嵴从具有一定的高度和宽度的丰满形态逐步变为呈刀刃状；当剩余牙槽嵴大量甚至全部吸收时，其高度显著降低，则呈低平状，严重者上颌切牙乳突和颧突，下颌的颏孔、下颌隆凸和外斜嵴，分别与剩余牙槽嵴顶接近或平齐。刃状与低平剩余牙槽嵴常见于下颌，剩余牙槽嵴吸收严重者的口腔前庭与口底无明显界限，剩余牙槽嵴甚至低于口底高度。

因为上下颌剩余牙槽嵴的倾斜方向不同，随着剩余牙槽嵴持续性骨吸收，会导致上下颌剩余牙槽嵴前部和后部空间位置关系的不协调。上颌剩余牙槽嵴向上、向内吸收，颌弓呈逐步变小的趋势，前部剩余牙槽嵴顶的位置逐渐后移，后部颌弓宽度越来越窄；下颌剩余牙槽嵴的吸收尽管也是唇颊侧骨板吸收快于舌侧，但吸收严重时，剩余牙槽嵴顶位置变窄且降低，随颌弓形状呈向下向外吸收的趋势，前部剩余牙槽嵴顶的位置逐渐前移，后部颌弓宽度越来越宽。

（二）软组织改变。

随着牙列缺失患者年龄增大，软组织将出现退行性和增龄性改变。比如，咀嚼黏膜上皮变薄，失去角化层，弹性差，黏膜下层疏松，转化为非咀嚼黏膜，而且敏感性增强，易感疼痛，易受损伤。肌肉松弛，肌张力和弹性降低。此外还可能有味觉功能减退和唾液分泌减少、口干等问题出现。

随着剩余牙槽嵴高度降低，前庭沟及口底深度变浅，口腔内空间增大，舌体失去牙和剩余牙槽嵴的限制而变得肥大。唇颊部组织失去支持而向内凹陷，丰满度差，鼻唇沟加深，面部皱纹增多。面下部 1/3 距离变短，口角下垂，面容苍老。

牙列缺失导致患者口腔功能受损，丧失对食物的切割和研磨作用，胃肠消化负担增加；牙列缺失影响发音功能，特别是齿音和唇齿音；由于失去了牙齿对面下 1/3 高度的维持和对唇颊软组织的支持，患者面容外观受到严重影响；随着时间的推移，无牙颌患者的剩余牙槽嵴、口腔黏膜、颞下颌关节和肌肉神经系统会发生进一步的退行性或病理性改变。以上改变会进而影响患者的心理状态，甚至社交活动。

三、检查

（一）问诊。

在接诊患者的最初阶段，医师应通过问诊，了解患者对于义齿修复的主观要求，既往治疗病史，全身健康状况，性格特征和精神心理状态，以及患者的经济状况。

1. 主观要求：应了解患者对于疗程、费用，以及可能达到的效果的理解程度。患者对新的修复体的期望应合理，且

与预算相匹配。医患应充分沟通每种治疗方案的优点和局限性。

2. 病史采集：包括缺牙原因，缺牙时间，既往修复史，既往修复体类型及戴用时间和效果。既往有修复经验且对修复效果满意的患者，对新的修复体能更快适应，而既往未戴用修复体或对既往修复体不满的患者，对新制作的全口义齿可能也难以适应。

3. 全身情况：

（1）年龄：年龄通常与其支持组织的生理状况和适应能力有关。年龄越大的患者，剩余牙槽嵴和黏膜的萎缩程度越严重，组织越敏感，耐受力差，神经肌肉的协调性和适应性也越差，影响义齿的修复效果，适应时间也越长。手部精细动作协调性差，视力有所下降，自主清洁能力受限的患者，应慎重选用种植固定修复。

（2）性别：女性易合并全身骨质疏松，剩余牙槽嵴萎缩程度往往较男性严重，义齿修复后需要的适应时间可能更长。

（3）全身健康状况：骨质疏松患者通常剩余牙槽嵴吸收严重，义齿固位稳定差；口干燥症患者唾液分泌过少，黏膜干燥，义齿固位差，黏膜易受损伤；患有脑血管疾病后遗症、帕金森病和老年痴呆等疾病的患者，口颌系统神经肌肉协调能力较差，对于全口义齿的学习和适应较困难；无牙颌患者多为老年人，常伴有慢性系统疾病，如高血压、冠心病、

糖尿病等，在行种植手术前需进行完善的术前评估判断是否适合行种植手术。

（二）临床检查。

1. 颌面部检查

（1）面部形态：观察患者面部外观，颌面部左右是否对称，比例是否协调，唇的丰满度和上唇的长短，是否有唇颊部组织因失去支持而向内凹陷，唇部丰满度不足，有无鼻唇沟加深，口角下垂，红唇变窄，面下 1/3 距离变短，面容苍老等现象。

（2）下颌运动与颞下颌关节：下颌运动是否正常，有无张口偏斜、开口受限和习惯性下颌前伸，颞下颌关节有无弹响，关节区和肌肉有无疼痛。

2. 口内检查

（1）剩余牙槽嵴：通过视诊及触诊检查剩余牙槽嵴的吸收程度和平整程度，拔牙窝是否完全愈合，有无骨尖、骨突和组织倒凹，如上颌结节颊侧有无过大倒凹，上下颌隆凸是否过大、过突。

（2）黏膜：检查剩余牙槽嵴黏膜的厚度是否正常，是否有黏膜萎缩或增生。有无因不良义齿修复导致的松软组织、缝龈瘤、黏膜充血、肿胀或溃疡等。

（3）系带和肌肉的附着：检查肌肉和系带的附着距离剩余牙槽嵴顶的距离。

（4）腭穹隆的形状：腭穹隆高拱者义齿固位好。

（5）舌的大小和位置：检查舌体的大小，有无舌体肥大；检查舌体的位置，有无舌体后缩。

（6）唾液分泌情况：检查唾液分泌的量和黏稠度。

3. 颌位关系：

（1）颌位关系评估：颌位关系评估包括上下颌弓的水平关系及垂直关系（颌间距离）是否协调。无牙颌患者长期未修复或旧义齿重度磨耗，易导致颌位关系不协调。可能出现垂直距离降低，下颌前伸等异常颌位关系。需在修复开始前，判断患者上下颌颌位关系是否协调，对于习惯性下颌前伸患者，可能需要通过过渡义齿帮助患者回到正确的下颌位置。

（2）预期修复空间评估：在预期正常颌位关系基础上，进行预期修复空间评估。剩余牙槽嵴吸收严重者颌间距离较大，对全口义齿而言，过大的颌间距离方便排列人工牙，但因人工牙离剩余牙槽嵴顶较远，容易产生不利的杠杆作用，在咀嚼时易翘动，导致义齿不稳定。而颌间距离过小者，虽然上下颌剩余牙槽嵴丰满，有利于义齿的固位和支持，但由于义齿修复间隙过小，造成人工牙排牙困难，常需磨除人工牙的盖嵴部。

4. 旧义齿评估：如果患者戴用旧义齿，应检查旧义齿的固位与稳定情况，义齿基托与组织密合情况，边缘伸展情况，垂直距离和正中关系是否正确，人工牙的材料、排列位置与殆型、磨耗程度和咬合接触关系等。对旧义齿存在的问题应

进行分析，待重新修复时尽可能给予改正。

5. 与种植修复相关的临床检查：

除常规的口腔颌面部检查外，种植修复必须进行相关的影像学检查。影像学检查可提供颌骨骨量信息，并反映颌骨内病变及重要解剖结构信息。常用的影像学检查手段包括曲面体层片和锥形束 CT 以及根尖 X 线片。

（1）牙槽骨骨质骨量：是否有充足骨量可以植入种植体；是否可通过骨增量满足种植体植入条件；牙槽骨骨密度是否过低、过高。

（2）重要解剖结构：上颌窦位置、下颌管走行及它们与剩余牙槽嵴的相互关系；上颌窦内有无炎症、囊肿及液平，有无解剖结构变异如上颌窦开口狭窄、上颌窦间隔、外侧壁低位较大直径动脉走行等。存在上述问题的病例手术并发症风险高，部分症状需在术前处理消除。

（3）软组织质量：当种植体周围角化黏膜不足，可能出现触碰疼痛，增加患者口腔卫生维护难度；同时前庭沟较浅者，种植体周围软组织受口唇运动牵拉，可能出现软组织退缩，甚至种植体暴露。剩余牙槽嵴表面角化龈宽度过窄过薄、前庭沟过浅的患者，可考虑行角化龈、结缔组织移植及前庭沟成形术。

（4）前庭及口底深度：剩余牙槽嵴重度吸收，前庭沟及口底深度过浅，可考虑采用种植覆盖义齿修复，通过基托恢复面部丰满度。

(5) 颌位关系：颌间距离及上下颌水平位置关系也会影响种植固定义齿的种植体植入位置设计，以及种植覆盖义齿的附着体选择，需要通过诊断蜡型和试排牙进行慎重评价。极端的安氏Ⅱ类或Ⅲ类错骀的患者，可能难以在修复阶段通过修复体进行弥补，修复体生物力学风险高，应在接诊初期即判断潜在风险。备选解决方案可选择非种植治疗、正颌手术、骨增量术、采用种植覆盖义齿而非种植固定义齿等。

(6) 面部丰满度与微笑线：是决定采用种植固定义齿或种植覆盖义齿的关键因素。面部丰满度的恢复取决于上下颌前部剩余牙槽嵴及修复体对唇部的有效支撑。种植固定义齿修复设计要求：①修复体应恢复适当的面部丰满度；②上下颌前部剩余牙槽嵴唇面与修复体唇面形态应尽可能移行；③义齿不可覆盖唇舌侧剩余牙槽嵴的翼缘；④种植固定修复体桥体应便于清洁；⑤过渡不自然的修复体/剩余牙槽嵴交界应隐藏于最大微笑线根方。对于剩余牙槽嵴重度吸收的患者，同时满足上述要求尤为困难，难以有效恢复面部美观。采用种植覆盖义齿设计则可化繁为简，覆盖义齿唇侧翼缘可较好地恢复患者面部丰满度。

四、诊断

尽管牙列缺失的诊断较为简单，但是真正的诊断过程还应该包括对患者软硬组织解剖条件、全身状况、年龄、义齿戴用经验以及性格精神状态的综合评判。

常规诊断为牙列缺失。可以根据缺失牙部位进一步诊断

为，上下颌牙列缺失，上颌牙列缺失，下颌牙列缺失（后二者为单颌牙列缺失）。

五、治疗原则

牙列缺失的修复治疗，是通过修复体重建缺失的牙列及颌骨软硬组织。恢复口腔功能及颌面部美观，同时恢复患者的社会、心理健康。

牙列缺失可以采用全口义齿，种植覆盖义齿，种植固定义齿等方法进行修复。部分患者口腔仅余留少量天然牙残根，经完善治疗后，可以在其上制作覆盖义齿，由于其修复方法与牙列缺失的全口义齿类似，因此也可参照牙列缺失的修复过程。

（一）全口义齿。

1. 定义：全口义齿是黏膜支持式义齿，是牙列缺失的传统修复治疗方法。它是采用人工材料替代缺失的上颌或下颌完整牙列及相关组织的可摘义齿修复体。全口义齿由基托和人工牙两部分组成。全口义齿靠基托与黏膜紧密贴合及边缘封闭产生的吸附力和大气压力产生固位，使义齿吸附在上下颌剩余牙槽嵴上，恢复患者缺损组织和面部外观，恢复咀嚼和发音功能，义齿基托覆盖下的黏膜和骨组织承担义齿的咬合压力。

2. 适应证：能够耐受戴用可摘义齿的牙列缺失患者，对于全口义齿修复效果有合理预期的患者。

3. 禁忌证：有明显精神障碍者，患有危重的全身疾病者。

相对禁忌证为强烈的咽反射，不能耐受全口义齿基托，对全口义齿材料过敏等。

（二）种植覆盖义齿。

1. 定义：种植覆盖义齿是种植体与黏膜混合支持式义齿，或是完全的种植体支持式义齿。其通过无牙颌患者剩余牙槽嵴内植入种植体，种植体上部放置切削杆、套筒冠、杆式结构或独立的按扣式固位装置、磁性固位体等为修复体提供固位和支持。在下颌，简单的覆盖义齿可以只由两个种植体支持，在上颌则一般需要至少 4 个种植体。种植体及其上的附着体能够增加义齿的固位和稳定性，提高咀嚼功能和舒适度。剩余牙槽嵴重度吸收的患者，义齿基托的存在还有助于恢复面部丰满度。

2. 适应证

（1）适用于大多数无牙颌患者，特别是牙槽骨严重吸收，预计常规全口义齿修复效果不佳，或既往有传统全口义齿修复的经历，希望改善修复体的固位稳定和功能者。

（2）戴用上颌全口义齿会引起活跃的咽反射，或希望减小上腭部基托覆盖面积者。

（3）患者口腔副功能活跃造成修复体不稳定。

（4）要求种植修复的患者，因可用种植位点选择较少，只能植入少量种植体，不足以完成固定种植义齿设计者，或是固定修复难以恢复美观及发音者。

（5）要求种植修复的患者，全身状况及经济条件不能

耐受复杂种植手术及较高费用者。

（6）要求种植修复的患者，上下颌关系不协调，需通过义齿基托和牙弓设计调整者，或需要用义齿基托恢复唇颊丰满度者。

（7）口腔卫生维护能力不足或预期维护能力会显著下降的患者。

3. 禁忌证

（1）严重系统性疾病，如未稳定控制的糖尿病、高血压、心脏病、血液病等，不宜进行口腔种植手术者。

（2）颌骨严重萎缩，无理想种植位点或种植体手术危及重要解剖结构者。

（3）严重疾患，生活不能自理，义齿不便摘戴、保管者。

（4）对覆盖义齿材料过敏或义齿异物感明显无法克服者。

（5）修复空间不足的患者。

（三）种植固定义齿。

1. 定义：通常由单颌 4 个及以上种植体支持的全口固定义齿，是完全的种植体支持式义齿。种植体数目及植入位置决定了修复体上部结构前后距离的长短。患者不能自行摘戴。其手术过程和临床修复过程与种植覆盖义齿相比要更为复杂，对患者的软硬组织解剖条件和费用要求也在多数情况下高于种植覆盖义齿。

2. 适应证

- (1) 种植体受植床骨质良好、骨量充足。
- (2) 颌面部无明显塌陷，颌位关系无异常。
- (3) 种植体植入数目、位置、方向能够有效固定、支持全颌冠/桥修复体。

3. 禁忌证

- (1) 严重系统性疾病，如未稳定控制的糖尿病、高血压、心脏病、血液病等，不宜进行口腔种植手术者。
- (2) 种植体数目过少。
- (3) 患者颌面塌陷严重，丰满度严重不足。
- (4) 颌位关系严重异常。

六、修复方式确定

应结合患者的口腔软硬组织解剖条件，结合患者的要求、预算确定修复方式。常规全口义齿适用于大多数无牙颌患者，但牙槽嵴条件差的患者，义齿固位稳定性差。种植覆盖义齿能有效提高义齿功能，且能提供良好的面部丰满度，义齿可摘下，易于口腔卫生维护，但仍保留有基托部分，且部分种植覆盖义齿稳定性差于种植固定义齿。种植固定义齿能很好地恢复患者的面部美观和口腔功能，但要求患者的颌骨条件好，患者维护口腔卫生的能力比较强，费用相对高。

七、治疗设计

牙列缺失的修复原则为恢复咀嚼功能，改善发音，维护颞下颌关节的正常功能，恢复正常面容，对相关口腔颌面组

织起保健作用。修复体应坚固，戴用舒适等，此外，要注意根据组织缺损情况、患者自身的特点及对修复体的要求，设计符合其个体需要的修复形式。

（一）牙列缺失的全口义齿设计原则。

全口义齿的设计，应尽可能提高义齿的固位，稳定与支持。

印模制取在不妨碍周围组织功能运动的情况下，尽量增大基托面积，并形成良好的边缘封闭，从而增进义齿固位。增进义齿稳定则需获得准确的颌位关系，咬合设计具有一定的宽容度，获得殆平衡等。应对患者口腔解剖条件个性化分析，确定并充分利用剩余牙槽嵴支持组织，提升义齿的功能效果。

（二）牙列缺失种植义齿设计原则。

1. 基本设计原则：

（1）种植体尽量分散分布，提供面式支持。

（2）种植体植入位点尽量靠近关键牙位，如尖牙、第一磨牙位点。

（3）尽量缩短和消除悬臂梁设计。

（4）一般上颌种植体数目多于下颌。

2. 种植覆盖义齿设计原则

（1）种植体数目：根据解剖条件，尽量选择合适直径和长度的种植体。上颌种植体数目一般为 4~6 颗，下颌种植体数目一般为 2~6 颗。

(2) 上部附着体：可采用独立上部附着体（按扣式、双套冠等）或连接式上部附着体（杆卡或切削杆等）为义齿提供固位。连接式上部附着体的应用需考虑剩余牙槽嵴形状是否允许，会否侵占舌的空间等。

3. 种植固定义齿设计原则

(1) 种植体数目：上颌种植体数目一般为 4~8 颗，下颌种植体数目一般为 4~6 颗。

(2) 上部结构：上部结构可采用跨牙弓一体式支架设计，或分段桥设计。

(3) 根据解剖条件和微创原则，也可以斜行植入植体，可以采用短牙弓设计。

八、治疗方案

牙列缺失的治疗方案可参考下面的决策流程（图 1）：

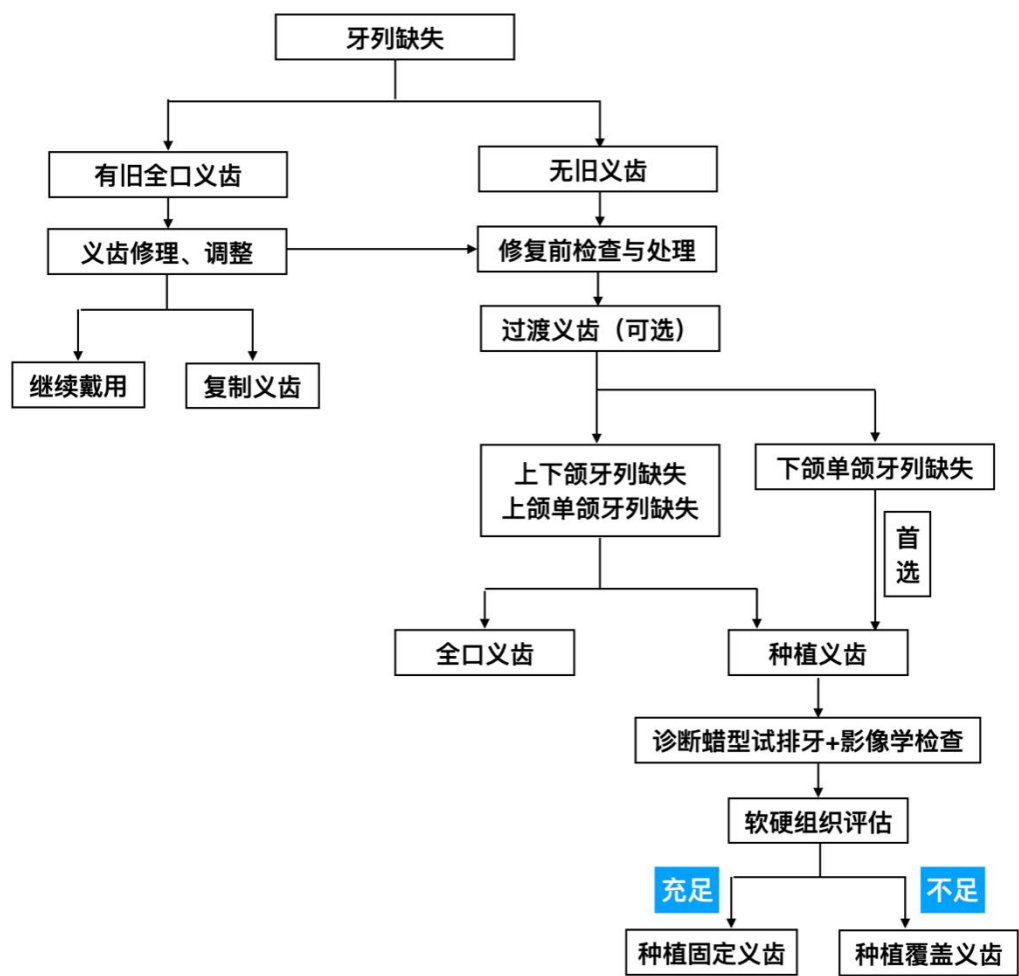


图 1 牙列缺失修复治疗方案决策流程

九、修复治疗流程

（一）修复前准备。

牙列缺失的诊断容易确定，但需通过详细检查，明确患者剩余牙槽嵴萎缩的严重程度、颌弓形态大小等解剖学特征，以便选择合适的修复方法。

1. 全口义齿修复前的准备：为了使全口义齿达到良好的功能效果和组织保健，有些患者在修复前需要进行外科手术修整，包括：牙槽嵴修整术；唇、颊、舌系带成形术；切除炎症性增生软组织。同时，还应进行义齿支持组织的修整，旧义齿咬合调整，颌面部肌肉训练，以使变形、损伤的支持组织恢复正常的形态。

2. 种植义齿修复前的准备：除了全口义齿修复前准备相关内容外，还应进行下列准备工作：

（1）临床实验室检查：包括血常规、凝血功能、肝/肾功能、乙肝/丙肝/艾滋病/梅毒等感染性疾病筛查等。

（2）单颌牙列缺失者，需锥形束 CT 行对颌牙牙周健康状况检查及基础治疗。

（3）X 线片（曲面体层片、根尖片、锥形束 CT 等）。

（4）双侧颞下颌关节检查。

（5）模型分析：制取上下颌印模并确定颌位关系，上骀架后进行诊断性蜡型试排牙，以明确预期修复效果，丰满

度恢复情况，人工牙大小选择，修复空间，修复体/牙槽嵴过渡带与微笑线的相对位置关系，预期附着体选择。还可制作放射阻射导板，指导种植体设计，以及制作手术导板。

（二）治疗流程。

1. 全口义齿治疗流程

（1）印模及模型

①无牙颌印模范围：上颌后缘的两侧要盖过上颌结节到翼上颌切迹，后缘的伸展与后颤动线一致。下颌后缘盖过磨牙后垫 2/3 或全部，远中舌侧边缘向远中伸展到下颌舌骨后间隙，下缘跨过下颌舌骨嵴，不应妨碍口底和舌运动。

②无牙颌印模的边缘整塑：在制取初印模和终印模时都应进行边缘整塑。保持托盘稳定不动，在边缘整塑材料具有良好的可塑性（流动性）的情况下，通过剩余牙槽嵴周围软组织的功能运动，以确定印模边缘的正确位置和形态。

③取模前的准备：

选择托盘：上颌托盘覆盖剩余牙槽嵴和上腭，下颌托盘仅覆盖剩余牙槽嵴，为马蹄形。托盘的宽度应比剩余牙槽嵴宽 2～3mm，周围边缘高度应离开黏膜皱襞 2～3mm，唇、颊、舌系带处呈切迹。

④制取初印模和初模型：

调拌藻酸盐印模材置于所选择的成品托盘上取初印模，并进行适当边缘整塑。灌制初模型，制作个别托盘。

⑤取终印模及工作模型：个别托盘需先在患者口内进行

边缘整塑，然后制取终印模，并灌制工作模型。工作模型边缘厚度以 3~5mm 为宜，模型最薄处不少于 10mm。模型后缘应在腭小凹后不少于 2mm。下颌模型应包括磨牙后垫 2/3 或全部。

（2）颌位关系记录及面弓转移上颌架

颌位关系记录包括殆平面及丰满度确定，垂直关系和水平关系记录殆等步骤。

（3）全口义齿人工牙的选择和排列

选牙：前牙关系到患者的面部形态和外观，选择前牙要特别注意前牙与面部形态的协调一致。后牙主要用于完成咀嚼功能，选择后牙要重视义齿承托组织的保健。

排牙原则：人工牙的排列应遵守美观原则，组织保健原则，及恢复咀嚼功能原则。应形成平衡殆。

（4）全口义齿试戴：在义齿排牙和基托蜡型完成后，将义齿蜡型放入患者口内试戴。需检查面部比例是否协调、颌位关系、前牙的形状和位置排列、后牙的位置、排列及殆平面、基托边缘及外形、垂直距离和发音等。

（5）全口义齿的初戴

义齿戴入口内，检查义齿的固位和稳定、基托边缘长短和磨光面形态、颌位关系及咬合关系、有无疼痛等，并进行相应调改。

选磨调殆：调磨正中殆的早接触点，使正中殆达到广泛均匀的接触和稳定的尖窝关系。调磨侧方殆和前伸殆时的牙

尖干扰，达到平衡殆接触。

给患者戴牙指导，增强使用义齿的信心，纠正不正确的咬合习惯。向患者交代戴牙须知，教给患者保护口腔组织健康及义齿保护的常识。

2. 种植覆盖义齿治疗流程

（1）种植手术：

术前用药及手术流程同一般种植手术流程。对于种植覆盖义齿，如上部采用多颗独立附着体提供固位，则需尽可能保证种植体之间相互平行或者通过基台调整平行度。对于上部拟采用切削杆或杆式附着体，可以采用角度基台调整平行度。在骨量充足的病例，也可采用不翻瓣手术。

术后用药及复查：术后可口服抗生素，应用口腔含漱液。术后 10～14 天复查，复查内容包括：曲面体层片、根尖片或锥形束 CT，术区愈合情况，拆除缝线。根据患者当时病情决定其他检查项目。

（2）种植体术后评价：同“牙列缺损的种植义齿修复”部分。

（3）修复流程

①种植覆盖义齿上部结构的选择：

杆式附着体：通过金属杆件连接种植体，义齿内放置金属或非金属卡，与杆形成固位。通常采用的杆长度约 15～20mm，杆的设计应尽量与患者两侧髁突连线以及殆平面平行，与中线垂直，不妨碍唇、舌的活动。杆式设计多用于剩余牙

槽嵴骨吸收较多的情况，所需要的修复空间（剩余牙槽嵴至龈平面距离）一般大于 12mm，杆的下方应至少保留 2~3mm 的间隙以便于清洁。

球帽式/按扣式附着体：在种植体上部连接球帽式/按扣结构的阳型基台，在义齿内放置对应的阴型上部结构，以提供固位，种植体之间各自独立。多用于剩余牙槽嵴丰满，修复空间小的情况，同时也适用于窄牙槽嵴，修复后不妨碍舌的活动。常见的类型包括 Locator、球帽等。

套筒冠：通过套筒冠结构的外冠和基台或基台上的内冠之间的摩擦力提供固位，义齿只有垂直向动度，属于刚性附着体。一般应与 4 个或以上种植体配合使用。套筒冠覆盖义齿所需要的龈距一般大于 10mm，内冠要求的轴壁高度至少为 4mm，聚拢度为 2~6 度，外冠颈部边缘应位于龈缘上方 0.5~1mm。

磁性附着体：在种植体上连接磁性附着体基台，在义齿内安放磁铁，依靠磁力帮助义齿的固位。只提供垂直向固位力，对侧向力抵抗能力小。由于磁性吸附作用，义齿戴入可由磁力引导就位，且固位力大小适中，一些手部灵活度差的老年患者，或力量较弱的女性患者适合选用这类附着体。

②操作流程：

印模：按扣式/球帽式/磁性附着体/杆式种植覆盖义齿的修复，终印模多为基台水平印模。套筒冠种植覆盖义齿的修复，终印模多为种植体水平印模。

颌位关系记录：种植覆盖义齿的颌位关系记录需要应用殆托，与全口义齿相似。

排牙与试牙：种植覆盖义齿的选牙与排牙及试牙的要求及程序与全口义齿相同。

试支架：杆式附着体、切削杆及套筒冠均需进行临床的支架试戴过程。前二者的试支架过程是为了检查支架的完全被动就位，以及支架的外形与口腔修复空间相匹配。套筒冠的试支架过程是为了确保最终修复体的精确就位以及实现内外冠的精确配合，提供良好的固位效果。

支架上排牙与再次试牙：杆式附着体、切削杆及套筒冠种植覆盖义齿试支架后需在支架上排牙，并再次试排牙，临床检查内容与第一次试牙相同。

义齿初戴：磁性附着体种植覆盖义齿的初戴，可在椅旁粘接上部磁体。按扣式/球帽式种植覆盖义齿的初戴，需要在椅旁更换阴型尼龙帽或橡皮圈。杆式附着体、切削杆、套筒冠种植覆盖义齿可直接进行义齿戴入。义齿戴入后的检查与调改全口义齿相似。

3. 种植固定义齿治疗流程

（1）种植手术：同种植覆盖义齿。

（2）种植体术后评价：同种植覆盖义齿。

（3）修复流程：

①修复体设计：

种植固定义齿修复体设计可分为跨牙弓一体式支架固

定桥修复，和分段式固定桥修复，修复体固位方式有螺钉固位、粘接固位两种。根据修复的缺损组织可以分为单纯修复缺失牙列的种植固定修复体，和修复牙列及缺损的牙槽嵴软硬组织的混合式修复体。

②操作流程：

印模：螺钉固位种植固定全口义齿，终印模多为基台水平印模。粘接固位的种植固定全口义齿，终印模多为种植体水平印模。

颌位关系记录：可应用固定于种植体上部的骀托完成。

试支架与试牙：采用切削式钛支架混合式修复体设计时，需要在患者口内试戴支架，确认达到被动就位后，转回技工室完成上部结构的制作。对于一体式氧化锆全瓷修复体，应先制作树脂材料的试戴义齿，在患者口内试戴，确认达到被动就位，并调整过渡牙列的咬合及美学设计，再返回技工室扫描切削正式修复体。

义齿戴入：清洁消毒修复体及口内基台，螺钉固位修复体戴入，精细调骀抛光，紧固上部二级螺钉，螺钉的固定方式遵循对称安放的原则，封闭螺钉孔；粘接固位修复体戴入，精细调骀抛光，在修复体基牙牙冠内放少量粘接剂，戴入，彻底清除残余的粘接剂。要教会患者日常维护口腔卫生的方法。

十、随诊

（一）全口义齿戴牙后可能出现的问题及处理。

1. 疼痛：骨质隆起、过大的组织倒凹、覆盖的黏膜较薄、基托边缘伸展过长或边缘过锐、系带部位基托缓冲不够、义齿在正中咬合和侧方殆时有早接触或殆干扰、殆力分布不均匀、义齿不稳定、垂直距离过高等均会引起疼痛，应做相应的处理。

2. 固位及稳定性不良：口腔处于休息状态时义齿松动脱落，采用重衬或加长边缘的方法解决。口腔处于休息状态时，义齿固位尚好，但张口、说话、打呵欠时义齿易脱位，应磨改基托过长或过厚的边缘、缓冲系带部位的基托，形成基托磨光面应有的外形。固位尚好，但在咀嚼食物时义齿容易脱位，应进行选磨调殆，消除牙齿过早接触和牙尖的干扰。

3. 发音障碍：全口义齿初戴时常发音不清楚，嘱患者坚持戴用，或根据情况做相应处理。

4. 恶心：如果基托后缘过长可将基托后缘磨短，如后缘与黏膜不密合，可用室温固化塑料局部重衬，加强上颌义齿后缘封闭作用。还可修改上下颌义齿基托的厚度。如果因前伸殆干扰导致义齿不稳定而出现恶心，可以通过调殆达到前伸殆平衡。

5. 咬颊、咬舌：经过戴用一段时间后，常可自行改善，必要时可加厚颊侧基托或加大后牙覆盖面积。

6. 咀嚼功能不好常由上下颌牙齿接触面积小，或在调磨咬合过程中磨去了应有的尖窝解剖形态引起，或垂直距离低导致咀嚼功能不好，根据原因做相应处理。

7. 心理因素的影响：加强与患者沟通，使患者积极配合使用，主动练习逐渐消除心理影响。

（二）种植覆盖义齿的复查及并发症处理。

1. 定期复查：复查内容包括附着体固位力检查，咬合检查及调整，种植体周围软硬组织健康检查，根据需要复查X线片。同时还应进行全面完善的口腔卫生宣教。复查时进行常规口腔卫生维护，必要时更换附着体配件。

2. 并发症及处理：种植覆盖义齿的并发症除了种植体折断、螺钉松动折断、树脂崩脱等与种植固定修复类似的机械并发症，种植覆盖义齿的常见机械并发症主要有义齿固位力下降需要调整、义齿基托组织面不贴合需要重衬、附着体结构磨损或损坏需要更换、覆盖义齿折断需要修理或重做等。应从合理地选择适应证、良好的设计、确保种植体良好的植入位置和方向、保证良好的技工加工质量等多个环节入手，降低种植覆盖义齿并发症的发生率。

（三）种植固定义齿的复查及并发症处理。

1. 定期复查：根据对患者的风险评估，确定个性化复查间隔。复查内容包括咬合检查及调整，种植体周围软硬组织健康检查，根据需要复查X线片。同时还应进行全面完善的口腔卫生宣教。对于口腔卫生维护欠佳的患者可以间隔1年或2年取下修复体进行清洁。对于有明显口腔副功能的患者，还应制作软骀垫用于夜间戴用，保护修复体。

2. 并发症及处理：种植固定义齿的并发症主要包括螺钉

松动折断、崩瓷等与种植固定修复相类似的机械并发症。应从合理地选择适应证、良好的设计、确保种植体良好的植入位置和方向、保证良好的技工加工质量等多个环节入手降低种植固定义齿并发症的发生率。

参考文献

- [1] 中华口腔医学会. 临床技术操作规范·口腔医学分
(2017 修订版)
- [2] 赵铤民主编. 口腔修复学. 第 8 版. 北京: 人民卫生出版社, 2020.
- [3] 刘洪臣, 于海洋主编. 口腔修复体制作基础知识[M]. 人民卫生出版社, 2020
- [4] 周永胜主编. 口腔修复学. 第 3 版. 北京: 北京大学医学出版社, 2020.
- [3] 林野, 邸萍主编. 口腔种植学. 第 2 版. 北京: 北京大学医学出版社, 2021.
- [4] 官萃主编. 口腔种植学. 北京: 人民卫生出版社, 2020.
- [5] 宿玉成主编. 口腔种植学. 第 2 版. 北京: 人民卫生出版社, 2014.
- [8] Herbert T.Shillingburg. 固定义齿修复学精要(第四版)[M]. 冯海兰, 主译. 人民军医出版社, 2015 年.
- [9] 宿玉成. 现代口腔种植学. 北京: 人民卫生出版社, 2004nian.
- [10] Carl Misch. Dental Implant Prosthetics, Second Edition, Copyright 2014 by Mosby, Inc.
- [11] Pjetursson BE, Sailer I, Makarov NA, Zwahlen M, Thoma DS. All-ceramic or metal-ceramic tooth-supported

- fixed dental prostheses (FDPs)? A systematic review of the survival and complication rates. Part II: Multiple-unit FDPs [J]. Dent Mater, 2015, 31: 624–39.
- [12] Ahmed KE, Li KY, Murray CA. Longevity of fiber-reinforced composite fixed partial dentures (FRC FPD)–Systematic review [J]. J Dent, 2017, 61: 1–11.
- [13] Mourshed B, Samran A, Alfagih A, Samran A, Abdulrab S, Kern M. Anterior Cantilever Resin-Bonded Fixed Dental Prostheses: A Review of the Literature [J]. J Prosthodont, 2018, 27: 266–275.
- [14] Tanoue N, Matsumura H, Yamamori T, Ohkawa S. Longevity of resin-bonded fixed partial dentures made of metal alloys: A review of the literature [J]. JProsthodont Res, 2021, 21; 65 (3): 267–272.
- [15] Randolph Resnik. Misch's Contemporary Implant Dentistry, Fourth Edition, Copyright 2020 by Mosby, Inc.
- [16] Albrektsson T, Zarb GA, Worthington P, Eriksson AR (1986). The long-term efficacy of currently used dental implants: a review and proposed criteria of success. J Oral Maxillofac Implants 1: 11–25.
- [17] Smith DE, Zarb GA (1989). Criteria for success of osseointegratedendosseous implants. J Prosthet Dent

62: 567–572.

[18] Schwarz, M. S. (2010). Mechanical complications of dental implants. *Clinical Oral Implants Research* 11.s1: 156–158

[19] Misch, C. E. , et al (2005). Consensus Conference Panel Report: Crown–Height Space Guidelines for Implant Dentistry—Part 1. *Implant Dentistry* 14.

[20] Salvi G E , U Brägger (2009). Mechanical and technical risks in implant therapy. *Int J Oral Maxillofac Implants*, 24 Suppl (supplement): 69–85.

附

牙体缺损、牙列缺损与缺失修复诊疗指南 (2022 年版) 编写审定专家组

(按姓氏笔画排序)

组长：刘洪臣、陈吉华、周永胜

成员：于海洋、王佐林、冯海兰、宿玉成、赖红昌、谭建国