

引文格式:《眼表疾病常用非接触式影像学检查设备规范操作指南(2023)》专家组,中国医药教育协会眼科影像与智能医疗分会,世界中医药学会联合会眼科专委会.眼表疾病常用非接触式影像学检查设备规范操作指南(2023)[J].眼科新进展 2023 43(6):421-428. doi:10.13389/j.cnki.rao.2023.0085

【述评】

眼表疾病常用非接触式影像学检查设备规范操作指南(2023)[△]

《眼表疾病常用非接触式影像学检查设备规范操作指南(2023)》专家组 中国医药教育协会眼科影像与智能医疗分会 世界中医药学会联合会眼科专委会



通信作者:邵毅(ORCID: 0000-0003-1571-2433),男,1982年10月出生,江西上饶人,博士,主任医师,井冈学者,江西省杰青,省百千万工程人才,省双千科技创新高端领军人才,博士生/博士后导师。研究方向:角膜病与眼科影像。E-mail: freebee99@163.com



通信作者:谭钢(ORCID: 0000-0002-4205-201X),男,1978年9月出生,湖南衡阳人,博士,主任医师,教授,副院长,英国皇家伦敦医院访问学者,博士生导师。研究方向:角膜病与眼表疾病。E-mail: tangang99@hotmail.com



通信作者:刘祖国(ORCID: 0000-0002-1737-5736),男,1962年12月出生,湖南衡阳人,博士,主任医师,长江学者特聘教授,国家杰青,国家百千万人才,博士生/博士后导师,亚太眼科学院院士。研究方向:角膜病与人工智能。E-mail: zu-guoliu@xmu.edu.cn

收稿日期:2023-04-28

修回日期:2023-05-15

本文编辑:盛丽娜,刘雪立

△基金项目:国家自然科学基金(编号:82160195);

江西省双千计划科技创新高端领军人才项目

(2022);江西省重大(重点)研发专项计划(编号:

20223BBH80014; 20181BBG70004; 20203BBG73059);

江西省杰出青年基金(编号:20192BCBL23020)

注:本指南的国际实践指南注册号为 IPGRP-

2023CN211(<http://www.guidelines-redistry.cn/>)。

【摘要】 非接触式眼科影像学检查主要是指在不接触眼睛的情况下使用仪器对眼部进行检查,目前在眼表疾病中应用十分广泛。临床上常用于眼表疾病的非接触式眼科影像学检查主要包括裂隙灯显微镜照相、非接触式眼表综合分析仪、眼前节光学相干断层扫描(AS-OCT)、眼前节光学相干断层扫描血管成像(AS-OCTA)、角膜地形图与非接触式角膜内皮镜等。非接触式眼科影像学检查具有对患者眼睛无刺激、操作便利、患者配合度高等优势,对眼表疾病的辅助诊断及临床治疗都有着极大的帮助。但非接触式眼科影像学检查仪器使用时会受操作人员技术水平的影响,同一患者、同一台仪器不同操作者的检查结果可能存在较大偏差。为规范非接触式眼科影像学检查仪器的操作以及提升其对眼表疾病诊断的准确性,特制定本指南。本指南主要针对非接触式眼科影像学检查仪器的规范化操作及其在眼表疾病中的临床应用两个方面进行阐述,从而为眼表疾病的诊断和治疗提供一定的指导意见。

【关键词】 非接触式眼科检查;影像学检查;眼表疾病;操作规范

【中图分类号】 R770.4

随着生活水平的提高,人们对于眼表疾病也越来越重视。眼表疾病已成为临床上眼科常见的疾病,干眼、角膜炎、结膜炎、翼状胬肉及圆锥角膜等眼表疾病的患者数量逐渐增加,这类疾病的诊断随之成为临床上的热点话题。目前常见的眼表疾病影像学检查设备主要包括接触式和非接触式两大类。非接触式眼科影像学检查主要是指在不接触眼睛的情况下使用仪器对眼部进行检查,目前在眼表疾病中应用十分广泛。临床上常用于眼表疾病的非接触式眼科影像学检查主要包括裂隙灯显微镜照相、非接触式眼表综合分析仪、眼前节光学相干断层扫描(AS-OCT)、眼前节光学相干断层扫描血管成像(AS-OCTA)、角膜地形图与非接触式角膜内皮镜等。非接触式眼科影像学检查具有对患者眼睛无刺激、操作便利、患者配合度高等优势,对眼表疾病的辅助诊断及治疗都有着极大的帮助。但非接触式眼科影像学检查仪器使用时会受操作人员技术水平的影响,同一患者、同一台仪器不同操作者的检查结果可能存在较大偏差。为规范非接触式眼科影像学检查仪器的操作以及提升其对眼表疾病诊断的准确性,特制定本指南。本指南对临床上常见的几种非接触式检查仪器进行介绍并制定一套相对规范化的操作流程。

1 裂隙灯显微镜照相

1.1 工作原理 裂隙灯显微镜照相系统主要包括照明系统和观察系统。传统裂隙灯通过高亮度的裂隙光带自一定角度照入人眼,从而获得活体透明组织光学切片,通过双目显微镜观察被检部位的细节。而裂隙灯显微镜照相系统主要是在传统裂隙灯的基础上装上一个摄影或摄像接口,利用这个接口连接上一个光学

适配器 将图像导入 CCD 摄像头,从摄像头输出的视频信号传送给计算机,从而完成对眼表图像的采集,并可实现对采集的眼表图像进行处理,如调整对比度、明暗度、色调、图像大小等。

1.2 操作流程 当受检者坐在裂隙灯显微镜旁时,受检者的位置至关重要,受检者应始终将下巴固定在颌托上,前额靠在顶部的额托处,受检者应感到舒适和放松,因为有时检查需要保持固定姿势几分钟。检查者需调整好目镜间距,使双眼同时注视观察目标。相机是在一个枢轴上,因此可以围绕眼睛移动,以从不同角度获取眼表图像。受检者可以被要求往不同的方向看,以获得尽可能多的眼表图像。如遇到角膜炎症、结膜囊肿或翼状胬肉等患者,从多个角度记录疾病的准确位置,便于监测疾病的变化。当遇到睑结膜病变或异物时,可使用裂隙灯显微镜相机进行眼睑结膜面成像,这就需要检查者在拍摄图像时,先双手合用翻转上眼睑充分暴露眼睑结膜面后将其单手固定到位,再移动操作杆调节光带至弥散状态,拍下睑结膜面最清晰状态下结膜病变及异物情况。对于部分角膜上皮损伤和角膜溃疡的患者,可进行荧光素钠染色条染色后,在钴蓝光照射下拍摄角膜病变部位并记录。

裂隙灯显微镜照相中,在裂隙光束完全打开且漫射器就位的情况下以最低放大率拍摄照片,这种照明技术称为漫射照明。这将为病变相对于视轴(瞳孔)的位置提供清晰的图像,照明应均匀,眼睛应位于图像的中心,充分暴露巩膜及眼部的血管。漫射器用于柔化来自裂隙光束的光线,并用于创建具有均匀照明的图像,显示容易被忽视的细节。如果角膜受损影响了视轴,则可以认为眼表疾病的情况较为严重,如果角膜受损范围不超过视轴则更容易治疗,因为患处不太可能影响受检者的视力。这就是为什么裂隙灯显微镜照相在确定病变的确切位置时如此重要,眼表疾病图像对于监测和记录病情至关重要,同时也可以作为手术期间的参考。

在漫射照明情况下,拍摄者可以通过增加放大率或移动漫射器使我们能够使用裂隙光束,裂隙光束可用于观察角膜溃疡深度及角膜内皮病变等细节或为结膜囊肿提供照明。裂隙光束通常处于垂直位置,其亮度、高度和宽度可以根据需要进行调整。在拍摄眼表图像时对于裂隙光束,重要的是要记住光线会非常明亮,受检者可能会感到眼花缭乱,因此如果可能的话,尽量避开受检者瞳孔,以减少不适,尽管这并不总是能实现的。对于眼部刺激症状明显的受检者,在条件允许的情况下可应用表面麻醉剂进行表面麻醉,以减轻受检者的痛苦。

使用裂隙光束将去除大量背景照明。在大多数情况下,使用背景照明器可为眼表图像提供更多有用的细节。背景照明有助于确保所获取的眼表图像相对于其他眼表图像是可用的,因为它提供了眼表

图像参考点,例如虹膜上的色素。如果使用的是非常宽的裂隙光束,则可能不需要背景照明^[1]。

1.3 临床应用 裂隙灯显微镜照相是一种专门的眼科成像技术,用于对眼前节的成像,裂隙灯显微镜照相可以直观地反映眼表疾病的特点,如翼状胬肉、眼睑肿物、角膜溃疡及角膜炎等。在临床上,正确使用裂隙灯显微镜成像系统,拍摄出清晰的眼前节照片,对于诊断及治疗眼表疾病有重要的作用。

2 非接触式眼表综合分析仪

2.1 工作原理 非接触式眼表综合分析仪具有可见光和红外光两套照明系统,并配备了一种特制的角膜投影装置,采用高分辨率光学显微成像与泪膜干涉成像相结合的方式,通过真实还原眼表体征与泪膜稳态分析,进行泪河高度测量、泪膜破裂时间、脂质层分析、睑板腺分析、睑缘分析、眼红分析、角膜染色等干眼项目的检查,由于无需滴入荧光素钠,从而可以避免荧光素对泪膜的影响,降低了受检者眼表刺激性。因此,非接触式眼前节综合分析仪的测量结果客观精准、可信度高。

2.2 操作流程 临床上操作非接触式眼表综合分析仪时,应注意同一受检者由同一位检查者进行操作,两次检查之间应间隔 10 min^[2]。所有受检者在检查前应进行常规眼科检查(视力、眼压、裂隙灯等),以排除过敏性眼表疾病、眼表急性炎症、睑内翻和倒睫等眼病,同时,应当详细询问病史,如有无手术史、外伤史、角膜接触镜配戴史及用药史,以排除全身疾病引起的眼睛局部病变^[3]。

2.2.1 泪河高度 泪河高度是指在角结膜表面的光带与下睑睑缘光带的交界处泪液的液平面高度,在一定程度上可以反映泪液的分泌量。进行泪河高度测量前,选择好红外光源或白光光源拍摄模式,嘱受检者平视正前方中央圆点,将颌托的位置上升使焦距对准泪河区域,前后移动机器至泪液液平面最清晰时完成拍摄,在红外光源或白光光源下获取照射在人眼泪河的图像,进行数字眼表图像处理技术分析,检测过程应用自适应平滑滤波增强图像,然后提取泪河边缘,使用非接触式眼表综合分析仪中自带的标尺测量工具,测量中央区正下方泪河上下边缘的高度。操作时由同一位检查者连续检查 3 次,然后取其平均值,泪河高度 ≥ 0.2 mm 为泪液分泌正常;泪河高度 < 0.2 mm 为泪液分泌异常,提示泪液缺乏型干眼可能。泪河高度的测量易受眼睑解剖因素的影响,尤其眼睑皮肤松弛、球结膜松弛、睑内翻或外翻、眼睑瘢痕及泪器疾病等患者变异度较大,在检查过程中需要注意。

2.2.2 非侵入式泪膜破裂时间 泪膜破裂时间(BUT)是评估泪膜稳定性的主要方式。嘱受检者双眼平视前方红点,固定头部,下颌及额头紧贴在颌托及额托处,待受检者正常瞬目 2 次以后光学体前端

的角膜投影装置将同心圆环状图案投射到受检者泪膜上,自动分析和计量 BUT,记录该受检者的首次非侵入式泪膜破裂时间(NITBUT)、平均 NITBUT,从而绘制出泪膜破裂曲线^[3]。正常人的首次 NITBUT 大于 10 s,平均 NITBUT 大于 14 s,干眼人群的首次 NITBUT 小于 5 s,平均 NITBUT 小于 7 s。正常(分级标准为 0):平均 NITBUT ≥ 14 s;可疑干眼(分级标准为 1):平均 NITBUT 为 7 ~ 13 s;干眼(分级标准为 2):平均 NITBUT < 7 s。

2.2.3 泪膜脂质层 将非侵入式眼表综合分析仪调焦至角膜浅层脂质层最清晰时,受试者正常瞬目时使用视频装置采集脂质层图像,可以从脂质层厚度、分布、清晰度和色彩亮度这四个方面评估泪膜脂质层情况,根据脂质层厚薄程度、分布均匀或不均匀程度、色彩丰富与单一程度进行判断、分类。

2.2.4 结膜充血程度 嘱受检者睁大双眼以充分暴露球结膜,移动非接触式眼表综合分析仪,调焦至结膜血管最清晰时,采集球结膜和角膜缘图像,然后采用机器自带分析系统对球结膜充血程度进行分级。充血评分为 0 ~ 4 分,可用于观察眼表炎症分级与指导临床用药。

2.2.5 睑板腺照相及评分 睑板腺主要分泌油脂,构成泪膜的脂质层,故而睑板腺分泌功能的异常会影响泪膜的稳定性。对睑板腺进行拍摄时,需翻转上、下眼睑,充分暴露睑结膜面。对上睑板腺进行拍摄时,嘱受检者目视正下方,一手首先翻转上睑板,翻开后将大拇指轻轻固定在上眼眶下缘;对下睑板腺拍摄时,嘱受检者保持自然目视正上方,食指、中指分别置于下睑缘两侧,下拉下睑缘翻开下睑板后轻轻上推,避免穹隆部结膜暴露过度,食指、中指置于下睑缘下方轻轻固定在下睑缘鼻侧两侧。另一手前后左右移动操作杆,使睑板腺整体居于拍摄框中间位置。睑板腺拍摄时,上睑板的暴露范围为自上睑板腺口至睑板穹隆部完整暴露;下睑板的暴露范围为自下睑板腺口至睑板穹隆部完整暴露,并保持平整。

睑板腺照相时可通过微调翻开的眼睑角度减少睑结膜面反光,或将睑结膜面反光移动到边缘位置。前后移动操作杆聚焦于中央睑结膜面,使腺体清晰呈现。采集图像后轻轻复位上睑板,嘱受检者闭眼休息。

拍摄质量合格的睑板腺图像:聚焦清晰、暴露范围完整、无明显结膜反光、无睫毛及手指遮挡等(图 1)。

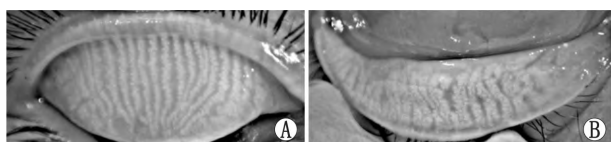


图 1 拍摄合格的睑板腺照片 A: 上睑; B: 下睑。

拍摄质量不合格的睑板腺图像:暴露不充分或睑板扭曲;聚焦面不准确,图像不清晰;反光严重;睫毛或手指遮挡等;下睑穹隆部结膜过度暴露(图 2 和图 3)。

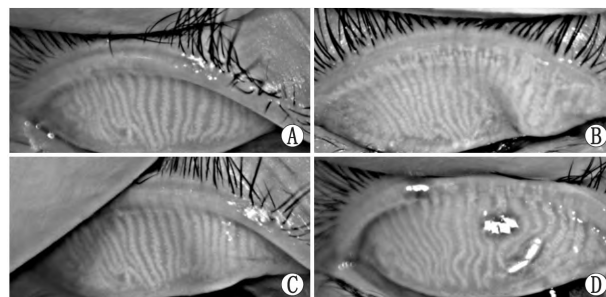


图 2 拍摄质量不合格的上睑照片 A: 睑缘暴露不充分; B: 睑板扭曲; C: 手指遮挡; D: 反光过强。

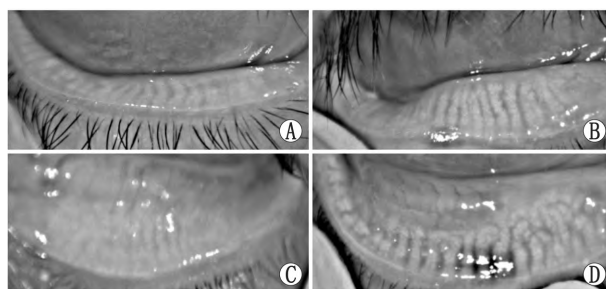


图 3 拍摄质量不合格的下睑照片 A: 暴露不充分; B: 睑板扭曲; C: 下穹隆部暴露过度、失焦; D: 反光过强。

正常的上眼睑包含 25 ~ 40 根睑板腺腺体,下睑包含 20 ~ 30 根睑板腺腺体。腺体与睑缘呈垂直的线形排列,每根腺体之间是平行的,开口在睑缘;异常的睑板腺形态往往包括:扭曲、弯曲、钩状、缺失、缩短、增粗等。按图 4 方法对每一眼睑部分或全部腺体的缺失程度进行分级评分,其中 0 分:无腺体缺失;1 分:睑板腺缺失面积 $< 1/3$ 全部腺体面积;2 分:睑板腺缺失面积为全部腺体面积的 $1/3 \sim 2/3$;3 分:睑板腺缺失面积 $> 2/3$ 全部腺体面积^[4]。

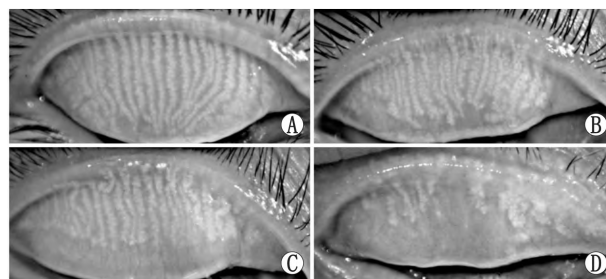


图 4 睑板腺萎缩程度分级 A: 0 分(无腺体缺失); B: 1 分(缺失面积 $< 1/3$ 全部腺体面积); C: 2 分(缺失面积为全部腺体面积的 $1/3 \sim 2/3$); D: 3 分(缺失面积 $> 2/3$ 全部腺体面积)。

上、下眼睑睑板腺分开评分后得到的总和为该眼的睑板腺评分(Meiboscore),范围为 0 ~ 6 分,0 分

为正常, 1分及以上为异常。

除了传统的分级法, 也可采用 ImageJ 等图像处理软件、或基于 AI 算法辅助的睑板腺分析软件对睑板腺丢失率及腺体面积、长度、宽度、弯曲度、密度、显影值、不规则指数等形态特征进行定量分析。

3 AS-OCT

3.1 工作原理 AS-OCT 是一种利用近红外光对生物组织进行横断面成像的技术, 不同组织对光线有着不同的反射强度, 从而形成了灰阶不同的横断面眼表图像^[5]。AS-OCT 的测量范围宽为 4 ~ 16 mm, 深为 3 ~ 7 mm, 并采用波长为 1310 nm 的超发光二极管作为扫描光源, 可以对角膜、前房(包括前房角)、虹膜、晶状体等进行成像, 采集速度快, 成像时间短, 且不用接触受检者眼部, 操作简便、易于掌握^[6]。

3.2 操作流程 AS-OCT 应由同一操作者进行操作, 受检者应处于自然光源下, 自然瞳孔状态。检查前需将检查台调整至适宜高度。受检者端坐于裂隙灯前, 将下颌置于颌托上, 额头紧靠额带, 固视前方, OCT 扫描过程由机器自动完成, 并将获得的眼前节扫描图像呈现在显示器上, 调整扫描位置和距离使受检者眼前节图像清楚完整地呈现在显示器上, 通过水平及垂直扫描后, 在显示器屏幕选取眼位正及图像清晰、无变形的扫描图像进行保存。眼前节图像扫描结束后, 利用扫描仪提供的测量软件可对眼前节图像上的任意线段、角度等参数进行测量或输出打印^[7]。

3.3 临床应用 AS-OCT 可以评估角膜移植术后供体和受体角膜之间的适配程度, 监测角膜厚度变化(包括供体-受体交界处), 识别前粘连、房角开放和关闭情况, 观察角膜内皮和角膜溃疡灶范围、深度及最薄处厚度等, 并可以监测早期急性角膜移植术后排斥反应^[8]。AS-OCT 对于眼表肿瘤, 如角膜和结膜上皮内瘤变的早期诊断及治疗具有指导意义^[9]。有研究表明, AS-OCT 在眼前节其他肿瘤(包括色素性病变和淋巴瘤)中也可提供高分辨率眼前节图像^[10-11]。

临床上, AS-OCT 还允许对眼前部感染和炎症进行纵向评估。在一系列疑似感染性角膜炎的受检者中, AS-OCT 显示角膜炎症引起角膜基质水肿增厚呈现出与角膜厚度增加相关的高密度反射带; 在这些病例中, 通过 AS-OCT 结果评估高反射界面的消退程度并记录角膜厚度的变化, 对治疗反应进行客观监测^[12]。AS-OCT 还可对泪膜厚度进行量化, 因此在诊断泪液缺乏型干眼方面具有潜在的应用价值^[13]。

AS-OCT 可应用于圆锥角膜中。亚临床型圆锥角膜患者通常具有正常的视力、正常的角膜地形图表现, 很少或者没有临床表现, 对他们的诊断仍然比较困难。特别是屈光手术后继发圆锥角膜患者由于

常伴有角膜层间混浊, 传统的角膜地形图难以精确测量角膜的厚度与曲率。AS-OCT 的出现很好地解决了角膜混浊导致角膜地形图测量不准确的问题, 它在圆锥角膜诊疗中的作用越来越受到重视。同时还可应用于圆锥角膜交联术后交联带的观察, 评估手术的满意度。

AS-OCT 的出现对于眼表疾病的诊断起到了重要作用, 其非接触性、快速、便捷、高分辨率及可定量测量的特点决定了其在眼表疾病临床应用中的优势和重要性。尽管 AS-OCT 临床应用于眼表疾病有其特有的优势, 但应结合其他检查手段, 以更好地为临床服务。

4 AS-OCTA

4.1 工作原理 AS-OCTA 是一种非接触式、扫描迅速、分辨率高的眼部成像系统, 通过对流动的红细胞进行扫描来获得血流信号, 使用分频幅去相关血管造影算法, 减少了运动伪影及噪声, 提高了信噪比, 能够同时进行横断面(B扫描)及冠状面(C扫描)的 en face 扫描模式, 可获得眼表的病变范围及评估眼前节血管的血流动力学^[14]。

4.2 操作流程 进行 AS-OCTA 扫描前受检者的准备: 调整好座椅高低和位置, 使检查者及受检者均处于舒适状态, 向受检者作适当解释, 固定受检者头部, 下颌放置于颌托上, 额头向前紧靠额靠, 调整颌托高度, 使受检者外眦高度位于眼位标志线水平, 嘱受检者放松, 注视镜头内固视光标数秒, 此阶段可眨眼。

AS-OCTA 设备准备: 系统默认的聚焦是针对视网膜的 OCTA 设备需使用前段光学适配器镜头来对眼表进行成像。扫描横向分辨率为 15 μm , 轴向分辨率为 5 μm , 光束宽度为 22 μm , 波长为 840 nm, 该仪器捕获后续的 B 扫描, 包含以每秒 70 000 次的横向 A 扫描, 在 3 ~ 4 s 即可完成 3D 扫描的构建。

创建受检者信息并保存后开启新的检查, 选择扫描类型、部位、范围及检查眼别。扫描过程中, 嘱受检者尽量睁大眼睛, 不眨眼, 检查者需迅速按下拍摄快门, 一眼扫描结束后, 受检者闭眼休息, 头暂时不离开托架, 之后再进行另一眼的扫描检查。

4.3 临床应用 AS-OCTA 目前广泛应用于各项眼科疾病的检查中, 多应用于眼底疾病中, 最近开始逐步用于眼表疾病的临床诊疗中, 是一种眼表疾病诊断和监测的重要辅助工具。AS-OCTA 能够较早地发现角膜血管的形成, 更好地描绘微小的血管。AS-OCTA 能观察移植相关新生血管、带状疱疹后角膜炎瘢痕形成、脂性角膜病变和角膜缘干细胞缺乏等不同角膜病变的异常血管, 能对角膜病变的诊断和术前手术计划提供帮助。AS-OCTA 可以用来检测及评估角膜厚度及异常的新生血管, 从而可以间接判断角膜内皮的功能, 指导干眼的诊断及治疗, 直

观反映角膜疾病的严重程度,并可为圆锥角膜交联术、角膜屈光手术、角膜移植术等手术前后角膜评估提供可靠的依据^[15]。AS-OCTA 还可用于对眼结膜及巩膜血管的成像,除能清楚地显示翼状胬肉患者的纤维血管组织中发现异常的血管外,还可以定量地评价翼状胬肉切除术后结膜、结膜移植物和巩膜的血运重建情况,有助于疾病的诊断和术后监测,也在了解眼表血流和房水流出方面发挥了一定的作用^[16]。同时,还能清晰地反映结膜血管瘤病灶的血流情况^[17],评估角膜缘干细胞缺乏症患者病情严重程度^[18]。

5 角膜地形图

5.1 工作原理 (1) Placido 盘原理:将黑白相间的 Placido 盘均匀投射到角膜前表面上,通过采集间接光源照亮的环形图像从角膜前表面反射回来的信息,来分析计算不同圆环之间的距离差,距离差不明显,则表明角膜表面形态变化小;距离越小,角膜曲率半径越大;距离越大,曲率半径越小。该原理典型角膜地形图仪的代表有 Topolyzer、OPD-Scan III 等。

(2) Scheimplug 原理:由于角膜是曲面,普通相机采集眼表图像时无法清晰拍摄整个角膜曲面,对焦深度有限,且普通相机物、透镜及像平面互相平行,但 Scheimplug 原理摄像时三平面相交于一线,可增加眼表图像的景深,更适合拍摄整个角膜曲面的角膜,且可采集角膜后表面信息。该原理典型角膜地形图仪的代表有 Pentacam、Oculyzer 与 Sirius 等。

(3) 裂隙灯扫描原理:由两个垂直角膜的光学探头以 45°方向扫描角膜,裂隙光序分别进行从左到右及从右到左的连续扫描,获得的数据上传至计算机软件进行分析并计算角膜前后曲率、角膜厚度和角膜直径等信息^[19]。Orbiscan 系列就是这类角膜地形图仪的代表。

(4) LED 反射原理:利用红黄绿三色 LED 光源反射与光线追踪技术来评估角膜前表面,通过计算每个点与其相邻四个点的位置来确定反射点的定位,形成类似 GPS(全球卫星定位)的坐标定位系统,由于该方法没有涉及边缘探测技术,因而反射点的模糊不会影响测量结果。还使用第二 Purkinje 成像技术评估角膜后表面的形态,并最终获得真实的全角膜地形图信息。该原理的角膜地形图设备代表是荷兰的 Cassini 角膜分析仪。

5.2 操作流程 角膜地形图操作前需要排除的受检者主要包括:大面积角膜溃疡或角膜穿孔患者、角膜中央混浊或白斑者、翼状胬肉侵犯角膜中央者、不能固视者或固视能力差者(如眼球震颤者)、全身状况不允许坐位者。将受检者的相关资料输入计算机,受检者取坐位,下颌置于颌托上,嘱受检者睁大被检眼,注视角膜镜中央的固视灯光。检查者操作摄影把手,使荧光屏上的交叉点位于瞳孔中央,即角

膜镜同心圆中心与瞳孔中心点重合,并调好焦距,直至屏幕上的 Placido 盘同心圆影像清晰,按下按钮固定图像。所有检查均由同一熟练技师操作,每眼做 3 次摄影,选择最佳影像进行分析。通常角膜地形图中用红色或橙色来代表高屈光度,用绿色或蓝色来代表低屈光度,可用于测量眼部屈光度、角膜曲率、角膜散光度、角膜表面规则指数(SRI)、表面非对称指数(SAI)及进行角膜形态学描述。统计数据包括 SAI、SRI、角膜预期视力、模拟角膜曲率、最小角膜曲率,这些通常位于彩色图像的下方。

5.3 临床应用 角膜地形图除了可应用于视光学检查以及角膜屈光手术前角膜病变的筛查以外,还可应用于眼表疾病的诊断中,如干眼的诊断,通过对角膜面数以千计的数据点的屈光力进行测量,可评估泪膜的规则性^[20],从而客观地分析干眼患者的眼表特征。角膜地形图在临床上还可用于圆锥角膜的诊断,通过定量描绘角膜各个方向的屈光状态,可早期诊断圆锥角膜,从而及时进行相关治疗^[21]。

5.4 注意事项 角膜地形图检查前应询问病史,并向受检者讲明注意事项。在检查时如发现受检者面部阴影影响检查,可嘱其变换头部位置。如受检眼上睑下垂,可让他协助检查。对于角膜曲率过大、过小或角膜中心下方 3 mm 与角膜中心上方 3 mm 处屈光力差值 >3 D 者,应结合临床进行鉴别诊断,如圆锥角膜、角膜基质炎症。角膜地形图图像质量的好坏,直接影响到分析结果的准确性,选择图像很关键。长期戴角膜接触镜、各种原因致角膜上皮不完整者,会影响角膜地形图检查结果。

6 非接触式角膜内皮镜

6.1 工作原理 非接触式角膜内皮镜主要利用镜面反射原理。由于角膜内皮细胞和房水屈光指数不同,两者之间会形成一个界面,当一窄光束聚焦在这一界面上时会引起反射,内皮细胞各部分反射程度不一致从而显示细胞的边界,最后利用显微镜放大观察并拍摄,可获得内皮细胞大小、形状及密度等,可以对角膜内皮细胞形态和密度进行分析处理,同时还可进行角膜厚度的测量,利用光从角膜表面的反射时间及从角膜内皮的反射时间的差值,根据速度求出距离,最终可以获得角膜厚度^[22]。

6.2 操作流程 非接触式角膜内皮镜操作前需排除的受检者:无法配合检查者、角膜白斑等角膜病变患者、严重翼状胬肉患者、眼前节炎症患者。将受检者基本信息输入 ID 框后,选择眼别,受检者取坐位,下颌置于下颌托上,调整好颌托位置,使受检者处于一个舒适的状态,让受检者注视仪器内的固视灯,睁眼直至扫描完成,点击 RECORD 框执行自动摄像,存储好角膜内皮图像后,选择清晰的图像进行细胞计数后结束操作。进行角膜厚度测量时,也是嘱被检者注视目标光点,利用光点位置的不同,可以测量

角膜上不同方位的角膜厚度。非接触式角膜内皮镜主要观察参数包括角膜内皮细胞的密度、平均细胞面积、细胞面积的变异系数、六边形细胞的百分比和角膜厚度等。

6.3 临床应用 非接触式角膜内皮镜在临床上常用于测量角膜厚度和角膜内皮细胞的形态,不仅可以用于诊断大疱性角膜病变、角膜内皮失代偿、Fuchs 角膜内皮营养不良等疾病,还可应用于青光眼、角膜屈光手术及白内障术前术后评估等方面。

7 结束语

随着眼科影像学检查技术迅速的发展,非接触式眼科影像学检查在眼科临床疾病的诊疗中发挥着巨大的作用,其主要有无创、受检者配合度高等优点。裂隙灯显微镜照相、非接触式眼前节综合分析仪、AS-OCT、AS-OCTA、角膜地形图及非接触式角膜内皮镜在临床上已经得到了广泛的使用,成为眼表疾病临床诊治中的得力助手。近期,由于人工智能和图像处理技术在眼科的不断推广应用,针对眼表图像的智能处理和分析也为眼表疾病的临床诊断提供了巨大的帮助,这些创新技术的发展也必将不断推进眼表疾病的临床诊断和治疗水平。

形成指南专家组成员:

执笔专家:

邵毅 南昌大学第一附属医院
谭钢 南华大学附属第一医院
陈蔚 温州医科大学附属眼视光医院
张慧 昆明医科大学第一附属医院
胡亮 温州医科大学附属眼视光医院
迟玮 中山大学中山眼科中心
杨卫华 深圳市眼科医院、深圳市眼病防治研究所
杨文利 首都医科大学附属北京同仁医院
陈新建 苏州大学
陶勇 首都医科大学附属北京朝阳医院
邵婷婷 复旦大学附属眼耳鼻喉科医院
黄晓丹 浙江大学医学院附属第二医院
黄锦海 复旦大学附属眼耳鼻喉科医院
苏兆安 浙江大学医学院附属第二医院
彭娟 广州医科大学附属第二医院
石文卿 复旦大学附属金山医院
计丹 中南大学湘雅医院
赵慧 上海交通大学医学院附属第一人民医院
谢华桃 华中科技大学同济医学院附属协和医院
袁晴 九江市第一人民医院

参与起草的专家(按姓名拼音排列):

陈景尧 昆明医科大学附属延安医院
陈俊 江西中医药大学

陈序 荷兰马斯特里赫特大学
成喆 长沙爱尔眼科医院
戴琦 温州医科大学附属眼视光医院
邓德勇 上海和平眼科医院
耿志鑫 天津视达佳科技有限公司
郭萍 深圳市眼科医院 深圳市眼病防治研究所
韩伟 浙江大学医学院附属第二医院
何媛 西安医学院第二附属医院
胡守龙 河南省儿童医院
胡瑾瑜 南昌大学第一附属医院
黄歆 江西省人民医院
黄彩虹 厦门大学眼科研究所
黄晓明 四川眼科医院
黄永志 四川大学华西医院
蒋红文 喀什市人民医院
康红花 厦门大学眼科研究所
李洁 温州眼医眼视光医疗科技有限公司
李娟 陕西省眼科医院
李乃洋 中山市人民医院
李清坚 复旦大学附属华山医院
李秋玉 湖北省妇幼保健院
李植源 郴州市第一人民医院
黎彪 萍乡市人民医院
李中文 温州医科大学附属宁波市眼科医院
李宗源 中国人民解放军总医院
梁荣斌 复旦大学附属金山医院
林松 天津医科大学眼科医院
刘华 锦州医科大学附属三院
刘光辉 福建中医药大学附属人民医院
刘琳琳 赣南医学院第一附属医院
刘秋平 南华大学附属第一医院
刘玉姬 江西省广丰人民医院
刘祖国 厦门大学眼科研究所
闵幼兰 武汉大学附属爱尔眼科医院
潘红飙 中国科学技术大学附属第一医院
曲冬懿 北京爱尔福康眼科医院
任胜卫 河南省立眼科医院
施策 浙江大学医学院附属第二医院
舒会叶 南昌大学第一附属医院
苏婷 武汉大学人民医院
宋秀胜 湖北省恩施州中心医院
谭叶辉 南昌大学第一附属医院
唐丽颖 厦门大学附属中山医院
佟莉杨 温州医科大学附属宁波市眼科医院
王海燕 陕西省眼科医院
王燦 北京茗视光眼科
王晓刚 山西省眼科医院

王雪林 江西医专第一附属医院
王 岩 内蒙古医科大学附属医院
王怡欣 英国卡迪夫大学
魏 红 南昌大学第一附属医院
吴洁丽 长沙爱尔眼科医院
夏 阳 沈阳何氏眼科医院有限公司
向楚琪 中山大学中山眼科中心
徐三华 南昌大学第一附属医院
姚 勇 广州希玛林顺潮眼科医院
杨海军 南昌普瑞眼科医院
杨启晨 四川大学华西医院
杨 舒 昆明市第一医院
杨怡然 河南省立眼科医院
杨于力 陆军军医大学第一附属医院
应 平 南昌大学第一附属医院
俞益丰 南昌大学第二附属医院
余 瑶 南昌大学第一附属医院
张 冰 杭州市儿童医院
张艳艳 温州医科大学附属宁波市眼科医院
张雨晴 重庆医科大学第一附属医院
郑钦象 温州医科大学附属眼视光医院
钟 菁 中山大学中山眼科中心
邹 洁 南昌大学第一附属医院
朱欣悦 上海交通大学医学院附属第一人民医院

利益冲突:

所有作者均声明不存在利益冲突。本指南的制定未接受任何企业的赞助。

指南声明:

所有参与本指南制定的专家均声明,坚持客观的立场,以专业知识、研究数据和临床经验为依据,经过充分讨论,全体专家一致同意后形成本指南。本指南为中国医药教育协会眼科影像与智能医疗分会和世界中医药学会联合会眼科专委会部分专家起草。

免责声明:

本指南的内容仅代表参与制定的专家对本指南的指导意见,供临床医师参考。尽管专家们进行了广泛的意见征询和讨论,但仍有不全面之处。本指南所提供的建议并非强制性意见,与本指南不一致的做法并不意味着错误或不当。临床实践中仍存在诸多问题需要探索,正在进行和未来开展的临床诊疗将提供进一步的证据。随着临床经验的积累和治疗手段的涌现,未来需要对本指南定期修订、更新,为受检者带来更多临床获益。

参考文献

[1] FANG X, DESHMUKH M, CHEE M L, ET AL, THAM Y C.

- Deep learning algorithms for automatic detection of pterygium using anterior segment photographs from slit-lamp and hand-held cameras [J]. *Br J Ophthalmol* 2022, 106(12): 1642-1647.
- [2] 沈沛阳, 陈海波, 刘红山, 曾明兵, 黄雄高, 邢健强, 等. Keratograph 眼表综合分析仪与传统方法对泪膜功能评价的一致性分析[J]. *国际眼科杂志* 2015, 15(5): 846-849.
- SHEN P Y, CHEN H B, LIU H S, ZENG M B, HUANG X G, XING J Q *et al*. Consistency analysis of Keratograph and traditional methods to evaluate tear film function [J]. *Int Eye Sci* 2015, 15(5): 846-849.
- [3] 伍志琴, 杨燕宁, 袁静, 聂尚武. 非侵入性眼表综合分析仪在指导干眼患者个体化治疗中的应用价值[J]. *国际眼科杂志*, 2016, 16(3): 572-574.
- WU Z Q, YANG Y N, YUAN J, NIE S W. Clinical effect of Keratograph 5M in the diagnosis and individualized treatment for dryeye patients [J]. *Int Eye Sci* 2016, 16(3): 572-574.
- [4] 陈旭, 马华峰. 睑板腺功能障碍临床诊断新进展[J]. *国际眼科杂志* 2018, 18(6): 1051-1054.
- CHEN X, MA H F. Recent advances in the clinical examinations of Meibomian gland dysfunction [J]. *Int Eye Sci* 2018, 18(6): 1051-1054.
- [5] LI Y, GOKUL A, MCGHEE C, ZIAEI M. Repeatability of corneal and epithelial thickness measurements with anterior segment optical coherence tomography in keratoconus [J]. *PLoS One* 2021, 16(6): e0248350.
- [6] JANCEVSKI M, FOSTER C S. Anterior segment optical coherence tomography [J]. *Prog Retin Eye Res* 2018, 25(5/6): 317-323.
- [7] 王冰松, 王宁利. 眼前段相干光断层成像术在眼科的应用[J]. *中华眼科杂志* 2008, 44(2): 185-188.
- WANG B S, WANG N L. Applications of anterior segment optical coherence tomography in ophthalmology [J]. *Chin J Ophthalmol* 2008, 44(2): 185-188.
- [8] FANTE R J, SHTEIN R M, TITUS M S, WOODWARD M A. Anterior segment optical coherence tomography versus ultrasound pachymetry to measure corneal thickness in endothelial keratoplasty donor corneas [J]. *Cornea* 2013, 32(5): E79-E82.
- [9] SHOUSA M A, KARP C L, PEREZ VL, HOFFMANN R, VENTURA R, CHANG V *et al*. Diagnosis and management of conjunctival and corneal intraepithelial neoplasia using ultra high-resolution optical coherence tomography [J]. *Ophthalmology* 2011, 118(8): 1531-1537.
- [10] OELLERS P, KARP C L. Management of pigmented conjunctival lesions [J]. *Ocul Surf* 2012, 10(4): 251-263.
- [11] BIANCIOTTO C, SHIELDS C L, GUZMAN J M, ROMANELLI-GOBBI M, MAZZUCA D J R, GREEN W R *et al*. Assessment of anterior segment tumors with ultrasound biomicroscopy versus anterior segment optical coherence tomography in 200 cases [J]. *Ophthalmology* 2011, 118(7): 1297-1302.
- [12] JIAO H, HILL L J, DOWNIE L E, CHINNERY H R. Anterior segment optical coherence tomography: its application in clinical practice and experimental models of disease [J]. *Clin Exp Optom* 2019, 102(3): 208-217.
- [13] WERKMEISTER R M, ALEX A, KAYA S, UNTERHUBER A, HOFER B, RIEDL J *et al*. Measurement of tear film thickness using ultrahigh-resolution optical coherence tomography [J]. *Invest Ophthalmol Vis Sci* 2013, 54(8): 5578-5583.
- [14] 邵毅. 光学相干断层扫描血管造影(OCTA)在眼科临床的应用[J]. *眼科新进展* 2017, 37(9): 801-805.
- SHAO Y. Clinical research of optical coherence tomography angiography(OCTA) in ophthalmology [J]. *Rec Adv Ophthalmol* 2017, 37(9): 801-805.
- [15] 朱佩文, 邹雪香, 刘康成, 韩云, 林志荣, 叶蕾, 等. 光学相干断层扫描血管造影(OCTA)在角膜厚度测量中的临床研究[J]. *眼科新进展* 2017, 37(8): 732-735.
- ZHU P W, ZOU X X, LIU K C, HAN Y, LIN Z R, YE L *et al*. Measurement of corneal thickness by optical coherence tomography angiography [J]. *Rec Adv Ophthalmol* 2017, 37(8): 732-735.
- [16] AKAGI T, UJI A, HUANG A S, WEINREB R N, YAMADA T, MIYATA M *et al*. Conjunctival and intrascleral vasculatures assessed using anterior segment optical coherence tomography angiography in normal eyes [J]. *Am J Ophthalmol*,

- 2018 ,196:1-9.
- [17] CHIEN J L ,SIOUFI K ,SHIELDS C L. Optical coherence tomography angiography of conjunctival racemose hemangioma [J]. *Ophthalmology* 2017 ,124(4):449.
- [18] BINOTTI W W ,NOSÉ R M ,KOSEOGU N D ,DIECKMANN G M ,KENYON K ,HAMRAH P. The utility of anterior segment optical coherence tomography angiography for the assessment of limbal stem cell deficiency [J]. *Ocul Surf* , 2021 ,19:94-103.
- [19] 肖明 ,马代金. 联合应用 Corvis ST 和 Pentacam 角膜地形图诊断圆锥角膜[J]. *眼科* 2019 28(2):150-154.
- XIAO M ,MA D J. Combined application of Corvis ST and Pentacam corneal topography in diagnosis of keratoconus [J]. *Ophthalmol CHN* 2019 28(2):150-154.
- [20] ANDRIENKO G V. Visualization and assessment of the anterior surface of the cornea by corneal topography (Part II) [J]. *Eye* 2020 22(131):43-51.
- [21] 邱岩 ,郑艳珍 ,翟国光 ,李耀宇. SIRIUS 3D 角膜地形图在圆锥角膜诊断中的应用 [J]. *国际眼科杂志* ,2012 ,12(6):1136-1138.
- QIU Y ,ZHENG Y Z ,ZHAI G G ,LI Y Y. SIRIUS 3D topography in the diagnosis of keratoconus [J]. *Int Eye Sci* 2012 , 12(6):1136-1138.
- [22] 吴勤 ,段宣初 ,蒋幼芹 ,卿国平 ,江冰 ,石晶明. 非接触式角膜内皮镜测量正常角膜厚度的研究 [J]. *眼科学报* 2004(4):229-232 236.
- WU Q ,DUAN X C ,JIANG Y Q ,QING G P ,JIANG B ,SHI J M. Normal value of the central corneal thickness measured by non-contact specular microscope [J]. *Eye Sci* 2004(4):229-232 236.

Standard operating guideline for non-contact imaging devices commonly used in ocular surface diseases (2023)

Expert Workgroup of Standard Operating Guidelines for Non-Contact Imaging Equipment Commonly Used in Ocular Surface Diseases (2023) ,Ophthalmic Imaging and Intelligent Medicine Branch of China Medical Education Association ,Ophthalmology Branch of World Federation of Chinese Medicine Societies

Corresponding author: SHAO Yi ,E-mail: freebee99@163.com; TAN Gang ,E-mail: tangang99@hotmail.com; LIU Zuguo ,E-mail: zugoliu@xmu.edu.cn

【Abstract】 Non-contact ophthalmic imaging mainly refers to using instruments to check the eyes without contacting the eyes. Nowadays ,non-contact ophthalmic imaging is widely used in ocular surface diseases ,such as slit-lamp microphotography ,non-contact ocular surface analyzer ,anterior segment optical coherence tomography ,anterior segment optical coherence tomography angiography ,corneal topography and non-contact specular microscopy. With the advantages of non-irritation ,convenient operation and well coordination of patient ,non-contact ophthalmic imaging greatly helps the auxiliary diagnosis and clinical treatment of ocular surface diseases. However ,the results of non-contact ophthalmic imaging are affected by operators. The examination results of the same patient obtained by different operators by using the same device may vary greatly. This guideline is to standardize the operation and improve the accuracy of the non-contact ophthalmic imaging devices. It consists of two parts: the standardized operation of non-contact ophthalmic imaging devices and its clinical application in ocular surface diseases ,aiming to provide clear guidance for the diagnosis and treatment of ocular surface diseases.

【Key words】 non-contact ophthalmic examination; imaging; ocular surface diseases; operating specification